Aus der Augenabteilung des St. Gertrauden-Krankenhauses
Berlin-Wilmersdorf
Chefarzt: Prof. Dr. K. Vogelsang

Die Bedeutung des Prontosils für die Augenheilkunde

Inaugural-Dissertation
zur
Erlangung des Medizinischen Doktorgrades
an der
Friedrich-Wilhelms-Universität zu Berlin

vorgelegt von
VIKTOR HORNOF
aus Wolfsberg in Kärnten

Tag der Promotion: 23. Oktober 1940

Buchdruckerei Franz Linke, Berlin NW 7, Marienstr. 13

M 259

Gedruckt mit Genehmigung

der

Medizinischen Fakultät der Friedrich-Wilhelm-Universität

Dekan: Prof. Dr. Kreuz

Referent: Prof. Dr. K. Vogelsang

Korreferent: Prof. Dr. Löhlein

R. UNIV.
BIBLIOTHEEK
LEIDEN

Meiner lieben Mutter

Die chemische Beschaffenheit des Prontosils und sein Wirkungsmechanismus.

Im Jahre 1935 berichtete Prof. Domagk zum erstenmal in der Literatur, daß es ihm bereits 1932 gelungen war, eine chemotherapeutische Wirkung von sulfonamidhaltigen Azoverbindungen bei der experimentellen Streptococceninfektion von Mäusen und Kaninchen aufzufinden. In der Folgezeit wurden seine experimentellen Befunde von mehreren in- und ausländischen Autoren bestätigt und erweitert, so unter anderem von Bürgers aus Königsberg, Levaditi und Vaisman aus dem Institut „Pasteur" in Paris. Es folgten 1936 amerikanische Arbeiten auf diesem Gebiet.

Bis zur Auffindung des Prontosils zeigt die Behandlung septischer Infektionen ungeheure Schwierigkeiten und eine Unzulänglichkeit chemotherapeutischer Maßnahmen. In den Prontosiltabletten und in dem Prontosil solubile gelang es, Präparate herzustellen, die eine spezifische Wirkung auf die hauptsächlichsten Sepsiserreger, Streptococcen und Staphylococcen enthalten. Damit sind Heilmittel geschaffen, die eine aussichtsreiche Behandlung lokaler und allgemeiner Krankheitszustände auf der Basis von Streptococcen- und Staphylococceninfektionen ermöglichen.

Sulfonamidhaltige Azoverbindungen stellte 1909 zuerst Hörlein zusammen mit Dressel und Kothe für die Textilfärbung her. Die von Klarer und Mietsch synthetisierten erwiesen ihre Wirksamkeit bei der Streptococcensepsis der Maus; in weiterer Arbeit kam man zum Prontosil und Prontosil solubile. Auch das Ausgangsprodukt des Prontosil, das Aminobenzolsulfonamid, zeigte als Prontosil album therapeutische Erfolge. Der Träger der Wirkung ist in allen Verbindungen die Sulfonamidgruppe.

Unter den genannten sulfonamidhaltigen Verbindungen zeigte die als Prontosil rubrum bezeichnete Verbindung

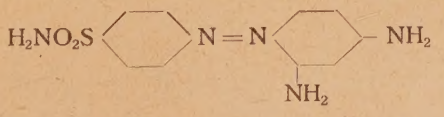

4-Sulfonamid-, 2'-, 4'-diaminoazobenzol sowohl in Form des salzsauren Salzes als auch in Form der Base bei subcutaner und peroraler Darreichung gute Wirkung. Die Base ist leicht löslich in Aceton, mäßig löslich in Alkohol, fast unlöslich in Wasser. Das salzsaure Salz, dessen Schmelzpunkt bei 248—250° liegt, ist hingegen in heißem Wasser leicht löslich. Levaditi und Mitarbeiter sprechen dem zweiten Benzolkern des Prontosil rubrum als Träger der Farbeigenschaft des Präparates eine hervorragende Bedeutung für die überlegene Wirksamkeit des Präparates zu. Nach ihren ausgedehnten Untersuchungen hat der Farbstoff vermöge der Färbungseigenschaft eine elektive Dispersion und lokalisiert sich daher vornehmlich am Entzündungsherd, also dort, wo die Leukocyten und R.E.S.-Elemente ihre Abwehrfunktionen ausüben. Als besser wasserlösliche Verbindung wurde als optimale Verbindung das Prontosil solubile aufgefunden, das folgende Konstitution besitzt:

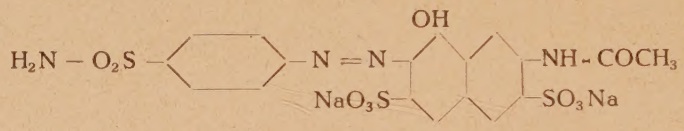

Es ist das Dinatriumsalz der 4'-Sulfonamidophenylazo-7-acetyl-amino-1-oxynaphthalin-3,6-disulfosäure.

In restlos trockenem Zustande ist die Verbindung sowohl in absolutem Alkohol wie in Aether, Aceton, Chloroform und Benzol unlöslich. In Wasser läßt es sich zu 5 Proz. gut lösen. Es zeigt sowohl bei intravenöser als auch bei intramuskulärer Injektion eine ausgezeichnete Verträglichkeit und gute Wirksamkeit bei der experimentellen Streptococceninfektion der Maus. Das Prontosil solubile ist ein saurer Farbstoff.

An zahlreichen von Prof. Domagk geprüften Verbindungen ließ sich nachweisen, daß für den chemotherapeutischen Effekt aller wirksamen Verbindungen die Sulfonamidgruppe typisch ist, und zwar in ganz bestimmten Stellungen. Wirksam erwiesen sich Verbindungen mit paraständiger Sulfonamidgruppe zur Azogruppe oder zu anderen Gruppen, unwirksam hingegen Verbindungen mit ortho- oder metaständigen Sulfonamidgruppen.

Auch das Ausgangsprodukt des Prontosil rubrum, das 4-Aminobenzolsulfonamid zeigte bei der

peroralen Darreichung ebenfalls eine chemotherapeutische Wirkung gegenüber der Streptococceninfektion der Maus. Diese Substanz fand unter dem Namen Prontosil album Eingang in die Therapie zur peroralen Anwendung. Für Prontosil album ist in manchen Ländern der Name Prontalbin geläufiger. Für Injektionszwecke jedoch erwies sich die Substanz als ungeeignet, da sie, in Form des salzsauren Salzes injiziert, nicht unerhebliche Reizwirkungen, wie z. B. Hautnekrosen, verursacht, auch in Konzentrationen, die vom Prontosil rubrum noch anstandslos vertragen werden. Da auch im Magen das salzsaure Salz gebildet wird, hat diese Substanz infolge der stärker sauren Eigenschaft auch bei der peroralen Darreichung in dieser Hinsicht einen gewissen Nachteil gegenüber Prontosil rubrum, der jedoch bei den gebräuchlichsten Dosen von Prontosil praktisch als Nachteil nicht erheblich in Erscheinung tritt. Nach hohen Dosen von Prontosil kann es in seltenen Fällen zum Auftreten einer Sulfhämoglobinämie kommen. Diese geht mit Cyanose einher. In der Regel klingt sie nach Absetzen des Medikamentes in einigen Tagen ohne weitere Komplikationen ab.

Discombe weist jedoch mit Recht darauf hin, daß man besonders bei anämischen Patienten auf diesen Zustand achten muß. Es ist noch nicht ganz geklärt, ob beim Menschen die Sulfhämoglobinämie bei therapeutisch notwendigen Dosen überhaupt, nicht nur bei gleichzeitiger Verabreichung von Sulfaten als Abführmittel auftritt. Denn in Deutschland, wo der Gebrauch dieser Sulfate nicht so verbreitet ist wie in England, wurde bisher überhaupt kein Fall von Sulfhämoglobinämie nach Prontosil-Darreichung beschrieben. Hecht konnte in experimentellen Untersuchungen an Kaninchen feststellen, daß es bei wiederholter Verabreichung von Prontosildosen zum Auftreten von Sulfhämoglobin kommen kann, und daß gleichzeitige Sulfatzufuhr die Bildung beschleunigt; er fordert deshalb während der Prontosilbehandlung Vermeidung sulfatischer Abführmittel und rät von einer allzu eiweißreichen Kost ab, um starke H_2S-Bildung im Darm zu vermeiden.

Bei peroraler Verabreichung des Prontosil rubrum zeigte sich in einzelnen Versuchen an mit Streptococcen infizierten Mäusen teilweise noch Wirkung mit 1/100 bzw. 1/500 der Dosis tolerata. Die Erfolge hängen u. a. von den

verschiedenen Streptococcenstämmen ab. Bei nur einmaliger Verabreichung per os sind solche Erfolge aber nicht die Regel. Gewöhnlich sieht man bei einmaliger Verabreichung per os nur eine Wirkung von 1/20—1/50 der Dosis tolerata. Besser sind die Ergebnisse dann, wenn die erste Behandlung 1—2 Stunden nach der Infektion erfolgt, die zweite Behandlung etwa 8—9 Stunden später, eine dritte Behandlung 24 Stunden nach der Infektion und so fort.

Aehnlich wie das Prontosil rubrum wirkt das Prontosil album bei peroraler Darreichung.

Die intravenöse und intramuskuläre Verträglichkeit und Wirksamkeit des Prontosil solubile ist bisher von keinem anderen Injektionspräparat annähernd erreicht worden. So zeigten z. B. Mäuse, die intraperitoneal mit Streptococcen infiziert waren, nach intravenöser Injektion von Prontosil solubile deutlich die Wirkung am Vergleich von Kontrolltieren. Von 12 gleichartig und gleichzeitig infizierten Kontrolltieren waren nach 24 Stunden 7 tot, 5 schwerkrank: die erste Behandlung mit Prontosil solubile war eine Stunde nach der Infektion erfolgt. 24 Stunden nach der Infektion wurden die Tiere nochmals intravenös mit den gleichen Dosen behandelt. Während von den Kontrollen am zweiten Tag alle Tiere tot waren, bis auf ein schwerkrankes Kontrolltier, das am dritten Tag starb, waren von den 10 intravenös mit Prontosil solubile behandelten Tieren noch acht am Leben und blieben munter. Intramuskuläre Behandlung erbrachte in zahlreichen Versuchen gleichartige Ergebnisse. Auch an streptococceninfizierten Kaninchen ließ sich die Wirkung der genannten Prontosilpräparate nachweisen. An staphylococceninfizierten Kaninchen war eine geringe, aber doch deutlich nachweisbare Wirkung vorhanden.

Ebenso steht die gute Wirkung der beschriebenen Prontosilverbindungen bei den menschlichen Streptococceninfektionen heute bereits gesichert da. Arbeiten aus den verschiedensten medizinischen Disziplinen wie z. B. über Erysipel, Phlegmonen, Wundinfektionen, bei Puerperalfieber, Sepsis, bei den durch Streptococcen bedingten Anginen und Nebenhöhlenerkrankungen, bei Cystitis, Pyelitis usw. beweisen die Wirksamkeit des Prontosils.

Die Wirkung des Prontosils beschränkte sich nicht auf einen bestimmten Streptococcenstamm, sondern es wirkte, wenn auch naturgemäß unterschiedlich, bei zahlreichen

Streptococcenstämmen, die aus verschiedenen menschlichen Krankheitsprozessen, wie Sepsis, Erysipel, Pleuritis usw. gezüchtet worden waren. Auch Levaditi berichtete über die Wirkung bei zwölf verschiedenen Streptococcenstämmen. Ebenso erwähnen Buttle und Mitarbeiter Erfolge mit Prontosil gegenüber Streptococcenstämmen verschiedener serologischer Typen.

Domagk weist in seiner ersten Veröffentlichung bereits auf die merkwürdige Tatsache hin, daß Prontosil rubrum und Prontosil solubile im Gegensatz zur guten Wirkung in vivo in den üblichen Hemmungs- und Desinfektionsversuchen in Nährbouillon bzw. Wasser gegenüber Streptococcen so gut wie keine Wirkung zeigten.

Gegenüber einem hämolysierenden Streptococcenstamm W wirkten nach Domagk's Ergebnissen:

Prontosil rubrum als Base,
Prontosil rubrum als salzsaures Salz,
Prontosil album als Base,
Prontosil solubile im üblichen Hemmungsversuch

bis zur Konzentration 1 : 50 (Lösung bzw. Suspension) noch nicht hemmend. Bei Anlegung von Tochterkulturen erwiesen sich Streptococcen, die diesen Konzentrationen ausgesetzt waren, noch als lebend. Prontosil album wirkte als salzsaures Salz in der Konzentration 1 : 50 hemmend, nach 24 Stunden waren die Streptococcen abgetötet, wobei zu berücksichtigen ist, daß diese Lösung eine deutliche saure Reaktion aufweist und z. B. bei subcutaner Injektion bei Mäusen bereits Hautnekrosen verursacht. Es ist auch eine derartige Konzentration im Blut oder gar in den Geweben undenkbar. Bei einem Abtötungsversuch in Wasser gegenüber dem Streptococcenstamm W wirkte Prontosil rubrum als Base selbst in der Konzentration 1 : 50 noch nicht in 24 Stunden abtötend. Prontosil rubrum als salzsaures Salz hingegen abtötend, ebenso in einer Konzentration 1 : 500, Prontosil solubile noch nicht in 24 Stunden abtötend. Andere Streptococcenstämme verhielten sich ähnlich, ebenfalls Staphylococcen und Pneumococcen.

Von der außerordentlich geringen Desinfektionswirkung der Prontosilpräparate überzeugt folgender Versuch: Zu jeweils 50 ccm einer bereits 48 Stunden bebrüteten Streptococcenkultur W wurden zugesetzt: 0,5 g Prontosil rubrum als Base, bzw. 0,5 g Prontosil solubile, bzw. 0,5 g

Prontosil album als Base. Nach weiterer Bebrütung von 48 Stunden wurde ein Tropfen der Kultur auf Serumbouillon verimpft. 24 Stunden später fand sich in allen Tochterkulturen üppiges Wachstum. Jeweils 1 ccm der mit den verschiedenen Prontosilpräparaten versetzten Bouillon wurde als Originalkultur sowie in der Verdünnung 1 : 100 mit physiologischer Kochsalzlösung zu 5 ccm Agar zugesetzt; nach 24 Stunden war ebenfalls auf allen Platten üppiges Wachstum nachweisbar.

Nach diesen Versuchen ist also die Desinfektionskraft der Prontosilverbindungen gegenüber allen bekannten Desinfektionsmitteln als außerordentlich gering zu bezeichnen. Eine schwache Desinfektionswirkung ist am ehesten bei Prontosil album zu erkennen, besonders, wenn dieses als salzsaures Salz Verwendung findet. Da aber das Prontosil album als Base zu etwa 0,5 Prozent in Wasser löslich ist, und bei dieser Konzentration gegenüber den genannten Keimen keine Abtötungswirkung festzustellen ist, kommt der Substanz als solcher praktisch ebenfalls keine wesentliche Desinfektionswirkung zu. In einzelnen Versuchen bekam man sogar den Eindruck, daß nach Zusatz von Prontosilpräparaten, z. B. Prontosil solubile, aber auch Prontosil album, die Streptococcen, z. B. ein Stamm M II, scheinbar besser wuchsen als in Kontrollnährböden, denen kein Prontosil zugesetzt war; jedenfalls war der gebildete Bodensatz dichter und flockiger als bei den Kontrollen.

Wie lassen sich nun aber diese minimalen in vitro erzielten Desinfektionswerte mit der überraschenden Prontosilwirkung gegenüber dem mit Streptococcen infizierten Organismus erklären? Hierzu sei ein Versuch von Domagk angeführt:

Gleich große und gleichrassige Mäuse wurden intraperitoneal mit 0,3 ccm einer Verdünnung 1 : 1000 einer 24stündigen Streptococcenkultur gleichmäßig infiziert. Zu diesem Versuch wurde der Stamm W benützt, der auch in den soeben angeführten Desinfektionsversuchen geprüft wurde. Nach 24 Stunden sind von 14 infizierten, aber nicht behandelten Kontrollen 12 tot, 2 leben noch, sind aber schwer krank. Im Bauchfellabstrich finden sich bei diesen beiden Kontrolltieren massenhaft Coccen, in einem Fall nur noch spärliche Zelltrümmer, im andern neben zahlreichen Zelltrümmern noch einige erhaltene große monocytäre Zellen und Leukocyten. Im Gegensatz zu den Kontrollen waren

nach 24 Stunden die mit Prontosil rubrum, Prontosil solubile und Prontosil album behandelten Tiere vollkommen munter; sie hatten eine Stunde nach der Infektion von den Präparaten 1 ccm resp. 2 ccm einer 4prozentigen Lösung bzw. Suspension erhalten und dieselbe Dosis noch einmal 8 Stunden nach der Infektion. Im Bauchfellabstrich der so behandelten Tiere waren überhaupt keine Coccen nachweisbar. Das Zellbild des Bauchfellabstrichs entsprach im wesentlichen dem normaler Mäuse; es fanden sich einzelne große epitheliale Zellen, die wohl richtiger als Endothelien zu bezeichnen wären, einzelne größere leukocytäre Zellen, einzelne Mastzellen und Lymphocyten sowie Erythrocyten, von denen letztere bei Eröffnung des Abdomens aus den Gefäßen austraten. Als einzige Abweichung von normalen Kontrolltieren waren in den endothelialen Zellen des Bauchfellabstrichs einzelne kleine Vakuolen vorhanden. Acht Stunden nach der Infektion war in diesem Versuch auch bei den nicht behandelten Kontrollen das Zellbild des Bauchfellabstrichs noch nicht sehr wesentlich verändert. Bis zu diesem Zeitpunkt schien der Organismus noch die Vermehrung der Coccen zu parallelisieren, und scheinbar wesentlich durch Phagocytose, denn die einzige auffällige Veränderung des Bauchfellabstrichs war, daß die großen endothelialen Zellen mehr Vakuolen aufwiesen; vereinzelt fand man in ihnen 1 oder 2 gut erkennbare Coccen. Zum Teil waren die Coccen einzeln den großen endothelialen Zellen außen angelagert; ziemlich viele Zellen der Exsudatausstriche der nicht behandelten Tiere machten aber doch schon einen sehr geschädigten Eindruck, indem sie vermehrt Vakuolen im Protoplasma, auch vereinzelt Vakuolen im Kern, außerdem bereits schlechte Kernfärbbarkeit zeigten. Weiter zeigte das Blutbild der nicht behandelten Tiere nach einem anfänglichen Anstieg der Leukocyten ein rasches Abfallen bis zur septischen Agranulocytose; hinzu trat eine Schädigung der Erythrocyten, zwischen denen man ins Blut eingedrungene Coccen wahrnehmen konnte, meist in Diploform. Bei den behandelten Tieren war vierundzwanzig Stunden nach der Infektion nach vorübergehenden Schwankungen in der Leukocytenzahl überhaupt keine wesentliche Aenderung des weißen und roten Blutbildes mehr nachweisbar.

Die Wirkungsweise des Prontosils ist noch nicht restlos geklärt. Nach Domagk kann es sich aller Wahrschein-

lichkeit nach nicht um eine allgemeine unspezifische und indirekte Wirkung etwa im Sinne einer Aktivierung des Reticuloendothels handeln, da man ja in den Prontosilverbindungen eine weitgehend spezifische Wirkung gegen Streptococcen gegenüber einer auch nicht annähernd so guten Wirksamkeit gegen andere Bakterien sieht. Ausgedehnte in vitro- und in vivo-Versuche lassen den Schluß wahrscheinlich erscheinen, daß die Prontosilverbindungen bzw. ihre Umwandlungsprodukte auch direkt auf Coccen schädigend wirken und so den Organismus befähigen, ihrer Herr zu werden. Hierfür spricht das Auftreten von Degenerationsformen der Coccen im infizierten, mit Prontosil behandelten Organismus und vielleicht auch die Beobachtung von Bürgers, der nach Zusatz von Prontosil solubile zu Streptococcen ihre spätere Vitalfärbbarkeit mit verdünntem Kristallviolett verändert sah. Levaditi und Vaisman vertreten auf Grund ihrer Forschung die Anschauung, daß unter der Einwirkung der Prontosilverbindungen einerseits die Einkapselung und auch das Eindringen der Coccen in den Organismus verhindert wird, andererseits die von den Streptococcen gebildeten Gifte, das Hämolysin und Leukocydin, gebunden werden. Diese Ansicht scheint auch durch Untersuchungen von Meyer bestätigt zu werden. Meyer kommt zu dem Ergebnis, daß Prontosil die Produktion von Toxinen verhindert und die Wirkung der Streptococcen vermindert. Die so geschädigten und für die Phagocytose reif gemachten Erreger fallen nun leicht den Abwehrkräften des Organismus zum Opfer. Die Wirkung ist nicht wie die eines streptococcenwirksamen Serums durch antitoxischen Effekt bedingt, sondern Prontosil und Serum ergänzen sich.

Die französischen Autoren Tréfouel, Nitti und Bovet stellten die Hypothese auf, daß das Prontosil album auch bei Verabreichung von Prontosil rubrum und Prontosil solubile in vivo durch Reaktion entstehen könnte und für die Wirkung verantwortlich sei. Auf dieser Hypothese fußend, stellten Colebrook und Mitarbeiter fest, daß Prontosil album im Gegensatz zu Prontosil solubile in vitro einen desinfektorischen Effekt zu geben vermag, zum mindesten gegenüber einer nicht zu großen Zahl von Streptococcen. Die englischen Autoren erwähnen jedoch, daß mit Mäuse-, Kaninchen- und Meerschweinchenblut nicht an-

nähernd gleich günstige Resultate wie mit Menschenblut zu erhalten waren.

Hier klaffte eine bisher nicht erklärliche Lücke in der angestrebten Beweiskette, denn auch bei streptococcen-infizierten Mäusen und Kaninchen ist im Experiment eine deutliche Heilwirkung festzustellen, die unmöglich wäre, wenn man die Desinfektionswirkung des Prontosil album als allein ausschlaggebend betrachten wollte. Wäre dieser Desinfektionseffekt wirklich von alleiniger entscheidender Bedeutung, so müßten Präparate, die auch im Serum noch bessere Desinfektionseffekte geben als die genannten Prontosilverbindungen, chemotherapeutisch wirksamer sein, was aber nicht der Fall ist.

Das Auftreten von Prontosil album, das teilweise als Spaltprodukt sowohl nach Darreichung des Prontosil solubile als auch Prontosil rubrum im Harn erscheint, berechtigt noch nicht zu dem Schluß, daß Prontosil album die allein wirksame Substanz ist.

Zur Klärung der Prontosilwirkung wurden noch eine Reihe weiterer Versuche mit verschiedenen Streptococcenstämmen angestellt, um festzustellen:

1. Ob es in vitro besonders gut beeinflußbare Streptococcenstämme gibt,

2. ob die in diesen Versuchen schlecht beeinflußbaren Stämme auch im Tierversuch schlecht zu beeinflussen waren und umgekehrt die in vitro gut beeinflußbaren auch besonders gut im Tierversuch.

Ferner wurde das Verhalten verschiedener Streptococcenstämme in Gegenwart verschiedener Prontosilverbindungen und ihrer Derivate geprüft. Die Versuche hatten folgende Ergebnisse:

1. In Fleischbrühe und auch im Serum konnte nach Zusatz von Prontosil album eine geringe Hemmungswirkung beobachtet werden, wenigstens gegenüber einem Teil der geprüften Streptococcenstämme. Gegenüber den meisten Streptococcen ist jedoch in vitro im Serum und im Blut von Kaninchen und Menschen keine erhebliche Wirkung nachweisbar, obwohl die Stämme im Versuch am infizierten Tier gut beeinflußbar waren. Selbst bei Prontosilkonzentrationen, die im Blut eines lebenden Organismus unmöglich sind, ist gegenüber in vivo gut beeinflußbaren Stämmen keine Desinfektionswirkung nachweisbar. Der in vitro am besten

beeinflußbare Stamm M II war in vivo am infizierten Tier nicht besser beeinflußbar als der in vitro unbeeinflußbare Stamm W.

2. Sulfonamidhaltige Verbindungen mit guter in vitro-Desinfektionswirkung auch in Serum und Blut waren im Tierversuch nicht wirksamer als die in vitro unwirksamen Verbindungen Prontosil rubrum bzw. Prontosil solubile oder das im Vergleich dazu nur schwach in vitro wirksame Prontosil album. Die Beobachtung, daß im leukocytenfreien, filtrierten Serum die Hemmungswirkung des Prontosil album gegenüber dem empfindlichen Stamm M II meistens schwächer war als im Blut, spricht dafür, daß den Blutzellen bei dem Zustandekommen der Hemmungswirkung eine Bedeutung zukommt. Offenbar ist außer der Anwesenheit von Prontosil die Gegenwart von Körpersäften (Serum) bzw. Körperzellen eine notwendige Voraussetzung für den Wirkungseffekt.

3. Normale Kaninchen, denen per os jeweils eines der drei Prontosilpräparate in verschiedenen Dosen verabreicht worden war, zeigten in dem nach verschiedenen Zeitabständen entnommenen und dann defibrinierten Blut keine erhebliche Hemmungswirkung gegenüber dem Stamm W, bisweilen einen Hemmungseffekt gegenüber dem Stamm M II.

4. Bei infizierten Kaninchen war unter sonst gleichen Bedingungen wie unter 3 die Wirkung nicht deutlicher. Geringe Hemmungswirkung wurde bisweilen nach Verabreichung von Prontosil album als auch nach Gaben von Prontosil solubile und anderen in vivo als wirksam bekannten Sulfonamidverbindungen nachweisbar, auch solchen, die nicht durch Reduktion zum Prontosil album aufgespalten werden können. Die Wirkung war in der Regel wiederum nur deutlich gegenüber dem Stamm M II, nur selten dem Stamm W. Wurde das Blut infizierter und danach behandelter Kaninchen sofort aus der Spritze zu 1 ccm in 5 ccm Agar gegeben, so zeigte sich in mehreren Versuchen, daß fünf Stunden nach der Behandlung eine Hemmungswirkung des Blutes der Tiere gegenüber dem Stamm M II nachweisbar war, die Protosil erhalten hatten, insbesondere war die Hemmung bei den mit Prontosil solubile und Prontosil album behandelten Tieren deutlich. 24 Stunden nach der Behandlung ist die Wirkung in der Regel nicht

mehr nachweisbar. Die Hemmungswirkung bei Prontosil solubile dauerte meistens länger an als bei Prontosil album.

Die Ergebnisse zeigen offenbar, daß die gesamte Prontosilwirkung keineswegs durch die in vitro feststellbaren, geringen Hemmungseffekte des Prontosil album auf das Bakterienwachstum erklärbar ist. Vielleicht beruhen die hohen Hemmungs- und Abtötungswerte, die teilweise in englischen und amerikanischen Arbeiten beschrieben werden, auf der Verwendung besonders empfindlicher Stämme.

Ebenso kommt der reduktiven Aufspaltung von sulfonamidhaltigen Verbindungen zu Prontosil album nicht die alleinige Wirkung zu, da auch sulfonamidhaltige Verbindungen, aus denen durch reduktive Aufspaltung das Prontosil album nicht enstehen kann, in vitro wirksam waren, obwohl dieser Prozeß Bedeutung erhält, z. B. bei dem empfindlichen Stamm M II, der sich durch stärkere Reduktionswirkung auszeichnet als andere Stämme.

Für die Bedeutung der Körperzellen spricht, daß sulfonamidhaltige Verbindungen, die an der Maus unwirksam sind, beim Kaninchen wirken.

Welche Vorgänge im Organismus die entscheidende Rolle spielen, ist noch nicht erwiesen. Möglicherweise kommt den Reduktionsvorgängen wenigstens eine gewisse Bedeutung zu, wahrscheinlich sind noch kompliziertere Prozesse von größerer Bedeutung.

Als Orte starker Reduktionsvorgänge sind die Zellen des R.E.S. bekannt, die eine enorme Bedeutung für die Vernichtung von Infektionserregern besitzen. Außerdem ist es vorstellbar, daß in entzündlich veränderten Geweben ein stärkerer Prontosileffekt auftritt als in normalen Geweben, da im pathologisch veränderten Gewebe die Oxydationsvorgänge gegenüber Spaltungsvorgängen und Reduktionsprozessen zurücktreten.

Prof. D o m a g k glaubt daher annehmen zu können, daß die Wirkung der Prontosilpräparate darauf beruht, daß die Substanzen an den Coccen selbst angreifen, und zwar direkt oder durch Vermittlung von Entzündungszellen, daß sie aber die Bakterien in den meisten Fällen gar nicht abtöten, sondern nur soweit schädigen, daß sie für den Organismus angreifbar werden. Somit unterstützen die Prontosilverbindungen einen Naturheilvorgang, indem sie die Streptococcen unter Mitwirkung von Serum, Blut und Gewebs-

zellen zur Phagocytose reif machen. Der Organismus hat aber noch eine große Leistung zur endgültigen Vernichtung der Bakterien zu vollbringen. Jedenfalls ist er aber auch dann noch imstande, der eingedrungenen Streptococcen Herr zu werden, wenn er unter natürlichen Bedingungen schon unterliegen würde. Deshalb soll mit der Therapie auch möglichst früh begonnen und nicht erst ein Zustand abgewartet werden, bei dem die Abwehrkräfte des Organismus bereits gänzlich erschöpft sind.

Aus dem bisher Gesagten geht zweifellos hervor, daß Menschen und Tiere mit schwersten Streptococceninfektionen durch Prontosilzufuhr gerettet werden können. Nach Levaditi wird den Coccen das Eindringen in den Organismus verhindert, was der Versuch zeigt, daß sich bei den mit Prontosil behandelten Tieren gegenüber den nicht mit Prontosil behandelten Tieren keine Coccen im Blut und in Organen finden.

Das morphologische Zellbild erfolgreich mit Prontosil behandelter Tiere weicht kaum von dem normaler, nicht infizierter Tiere ab, während z. B. infizierte, nicht behandelte Tiere eine schwere diffuse Bauchfellentzündung bekommen und schließlich an einer allgemeinen Streptococcensepsis zugrunde gehen.

Wählt man in den Versuchen eine größere Infektionsdosis, so beobachtet man z. B. bei Mäusen, die intraperitoneal infiziert und mit Prontosil rubrum per os behandelt wurden, 8 Stunden nach der Infektion spärliche Coccen im Bauchfellexsudat und an den spärlich vorhandenen Bakterien noch auffallende Degenerationserscheinungen. Nimmt man zur Behandlung das gut lösliche Prontosil solubile, so sind die Coccen bereits nach 4 Stunden vernichtet.

Die Coccenmengen werden hierbei intrazellulär durch phagocytäre Zelleistung vernichtet. Die Prontosilwirkung ist, wie z. B. Klee berichtete, bei Patienten mit guter Leukocytose, eine schlagende. Aber auch in Fällen septischer Agranulocytose sind bisweilen noch überraschende Prontosilerfolge zu erzielen. Dies beweist, daß auch wenige Zellen noch zu Leistungen befähigt sind, wie man sie bei nicht behandelten Organismen niemals in diesem Ausmaß zu sehen bekommt.

Das im Blut angedeutete Geschehen spielt sich offenbar in den Entzündungsherden, besonders in endothelialen und

histiocytären Zellen, in ganz anderen Ausmaßen ab. Vielleicht hängt damit auch die von Prof. Domagk im Experiment mehrfach beobachtete Tatsache zusammen, daß die Prontosil-Behandlung 2—3 Stunden nach der Infektion bessere Resultate ergibt als die sofort im Anschluß an die Infektion erfolgende Behandlung. Wahrscheinlich erklärt sich aus dem notwendigen Zusammenwirken zwischen Gewebshistiocyten bzw. Leukocyten einerseits und dem Prontosil andererseits auch die gute örtliche Wirkung des Prontosil bei streptococcen- und staphylococceninfizierten Wunden und Entzündungsprozessen (z. B. Anginen), wie sie durch hochwirksame desinfizierende Substanzen, die aber meist gleichzeitig gewebsschädigend wirken, nicht zu erzielen ist.

Durch die angeführten Versuche und Ansichten erhält man einen Einblick in den Wirkungsmechanismus der Prontosil-Verbindungen, obwohl die genauen Zusammenhänge damit noch nicht restlos geklärt sind. Wunderbar und unverständlich erscheint das Geschehen, daß Substanzen von so erheblicher Ungiftigkeit für den Makroorganismus und so geringer desinfektorischer Kraft im Reagensglas, Mensch und Tier mit schwersten Streptococceninfektionen heilen können.

Die Prontosilverbindungen zeigen zwar nach den experimentellen Erfahrungen von Prof. Domagk auch bei Staphylococceninfektion und Anaerobeninfektion eine gewisse Wirkung, die aber noch nicht zufriedenstellend ist.

Klinische Erfahrungen mit Prontosil-Präparaten.

Bevor ich auf die Anwendung und die Erfahrungen des Prontosil in der Augenheilkunde eingehe, erscheint es mir notwendig, einen kurzen Ueberblick über die Anwendung des Prontosils in den anderen medizinischen Disciplinen zu geben.

Die ausgedehnteste Anwendung und die größten Erfolge fand Prontosil beim Erysipel, wo nach Verabfolgung von täglich 1—2 g verteilt auf 3 Einzelgaben, bei Säuglingen mit entsprechend kleineren Dosen (1/4—1/2 der Erwachsenen-Dosis), innerhalb kurzer Zeit, teilweise sogar schon nach 36 Stunden, unter kritischer Entfieberung Heilung erfolgte. Bei mangelhafter Protosilwirkung infolge Anacidi-

tät führte oft erst die gleichzeitige Verabreichung von einigen Tropfen verdünnter Salzsäure zum gewünschten Erfolge, weil durch die Bildung des salzsauren Salzes die Resorption des Medikamentes beschleunigt wird. Bei Säuglingen und Kleinkindern ist die Beigabe von verdünnter Salzsäure ohnehin zu empfehlen. Zur Verhütung des habituell-recidivierenden Erysipels wurden alle 4 Wochen 6 bis 8 Tage lang täglich 0,5—1,0 g gereicht und damit Dauererfolge erzielt. Es ist überaus wichtig, die größten Dosen während des hohen Fiebers zu geben.

Einen sehr eindrucksvollen Bericht gab Prof. Tonndorf in der Med. Klinik 1936. Danach war in 22 Fällen die Diagnose Erysipel einwandfrei festgestellt, 13 von den Fällen gingen von Ohrenerkrankungen aus. Unter ihnen befanden sich drei Kinder. Die Wirkung des Mittels zeigte sich zuerst und am eindringlichsten am Temperatur-Abfall. Sehr oft tritt der Temperatursturz schlagartig ein. Das zweite objektive Zeichen der Wirkung ist der Stillstand des Exanthems. Parallel damit bessert sich das Allgemeinbefinden, mitunter so auffällig, daß man direkt das Gefühl der Entgiftung hat.

Wichtig ist, daß bei Prontosil eine Dauerwirkung erstrebt wird. Dies ist möglich durch Verabreichung von Tabletten oder auch durch intramuskuläre Zufuhr, während bei der intravenösen Applikation das Mittel zu schnell aus der Blutbahn entfernt wird. Man soll einen sogenannten „Spiegel in Blut und Geweben" zu erreichen versuchen.

Selbstverständlich wird das Prontosil auch bei anderen Streptococcen- und Staphylococcenerkrankungen angewendet, in der Nachbehandlung von Operationen, bei schlechter Entfieberung, bei Phlegmonen, Furunkulosen u. a. m. Auch hier wurde eine günstige Beeinflussung beobachtet. Nur läßt sich gerade beim Erysipel der Verlauf mit und ohne Prontosilbehandlung genauer verfolgen, so daß das Erysipel als Prüfstein für die therapeutische Wirksamkeit dieses Mittels gelten kann.

In der Kinderheilkunde ist es sehr wichtig, daß auf gleichzeitige Zufuhr von Salzsäure geachtet wird. G. Meyer und zur Hörste berichten in den Klinischen Wochenschriften 1936 über einige Mißerfolge bei Kindern, die an Erysipel erkrankt und mit dem basischen Prontosil behandelt wurden. Bei einem 14 Monate alten Kinde ver-

sagte zunächst die basische Prontosiltablette. Es erfolgte aber unerwartet Abschwellung des Gesichts und rasche Heilung, als das basische Prontosil durch das salzsaure Salz der Prontosilbase ersetzt wurde. Es fiel weiter auf, daß sich nunmehr Haut und Urin stärker färbten, womit sich eine bessere Prontosilresportion anzeigte. Die zur raschen Lösung von Prontosil-Base nötige Magen-HCl hatte offenbar diesem Kinde gefehlt. Ebenso wurde in anderen Fällen durch HCl-Zufuhr ein plötzlicher Umschwung, der bis dahin bestehenden Prontosilunwirksamkeit erzielt. Ueberall da, wo Prontosil versagen sollte, wären daher auf eine Tablette 6 Tropfen Acidum hydrochloricum dilutum zu geben.

Ueber die Behandlung der kindlichen Pyurie mit Prontosil berichtete Pernice in einem Referat gute Erfolge. Es handelte sich um durch Coli-Bazillen verursachte Infektionen. Die Behandlung mußte jedoch noch einige Tage nach Verschwinden von Leukocyten und Coli-Bazillen wegen Recidiv-Gefahr in gleich hoher Dosis fortgesetzt werden.

Gonorrhoe wurde durch Prontosil nicht beeinflußt. Bei Coli- oder Staphylococcen-Cystitis und -Pyelocystitis waren die Ergebnisse mit Prontosil fast immer sehr günstig.

E. Klein versuchte systematisch mit gutem Erfolge bei jeder kindlichen Pyurie Prontosil. Es verkürzt die Krankheitsdauer, entfiebert schnell und vermindert die Zahl der Recidive. Bei jüngeren Kindern trat nach oraler Verabreichung gelegentlich Erbrechen, Appetitlosigkeit und sogar Durchfall auf. Deshalb gab Klein es mit 8-prozentigem Traubenzucker parenteral. Die Prontosil-Traubenzucker-Therapie wurde 5—6 Tage bis zur Entfieberung durchgeführt. Der Urin wurde erst einige Tage später normal.

Auch bei Erkrankungen der ableitenden Harnwege bei Erwachsenen ist bei Prontosil-Behandlung eine schnellere Entfieberung und Besserung des Urinbefundes beobachtet worden als bei der früheren Hexamethylentetramin-Behandlung.

Septische Anginen und deren Komplikationen können durch Prontosil günstig beeinflußt werden. E. W. Müller glaubt, daß z. B. die Wirksamkeit bei Kombination von Prontosil und Pyramidon bei Anginen außerordentlich gesteigert ist. Er wendet diese Kombination nur bei Temperaturen über 39° an.

Prontosil wurde weiter mit beachtlichem Erfolg bei septischen Zuständen aller Art, insbesondere bei Puerperalsepsis und septischem Abort angewandt. Wenn die Behandlung spätestens 48 Stunden nach dem Fieberanstieg und nicht erst im infausten Stadium und nicht mit geringen Dosen einsetzte, konnte durch die kombinierte Prontosil-Behandlung (orale, rectale und intramuskuläre Gaben) eine Allgemeininfektion gewöhnlich verhindert und der Krankheitsverlauf günstig beeinflußt werden.

Wallischek verwandte bei 100 septisch erkrankten Frauen Prontosil. Bei der Infektion mit Streptococcen oder Bakterium coli war der Effekt besonders gut, während Staphylococceninfektionen auf Prontosil nicht so gut reagierten.

Außer bei septischem Abort wurde Prontosil mit Erfolg auch bei den in der Gravidität auftretenden Pyelitiden und Cystopyelitiden mit dem Erfolg gegeben, daß die pathologischen Harnbestandteile rasch verschwanden. Die englischen Geburtshelfer haben die Mortalität der Puerperalsepsis von 26 Prozent auf 8 Prozent herabgesetzt.

Acute Bronchitiden, die meist infektiöser Natur sind, werden in ihrem klinischen Verlauf im allgemeinen sehr gut durch die Inhalation der 2,5prozentigen Prontosil-solubile-Lösung gebessert, was in raschem Temperaturabfall, Zurückgehen und zum Teil Verschwinden der Rasselgeräusche sowie einer beträchtlichen Verminderung der Sputummengen und Nachlassen des Hustens seinen Ausdruck findet.

Auch bei chronischer Bronchitis, so vor allem bei solchen Formen, die durch chronische Infekte und erhöhte Reizbarkeit des Nasenrachenraumes wachgehalten wurden, wurde sehr gute Beeinflussung erzielt. Die Besprayung der Tonsillen hemmte auch die weitere Infekteinschleppung.

Bei den entzündlichen Erkrankungen der Gallenwege führte die Prontosilmedikation im Verein mit der üblichen Diät und physikalischen Therapie häufig zu einem guten Behandlungserfolg und rief in verschiedenen Fällen sogar eine fast schlagartige Heilung mit kritischer Entfieberung hervor. Besonders geeignet für die Behandlung mit Prontosil sind die Fälle, die mit acuten Erscheinungen, insbesondere hohem Fieber, kombiniert mit kolikartigem Schmerzzustand und mehr oder weniger

starker Gelbsucht einhergehen. Auch das Allgemeinbefinden des Kranken bessert sich sehr schnell, besonders in den Fällen, wo die Cholangitis septischen Charakter angenommen und zu schweren Schüttelfrösten und schwerstem Krankheitsgefühl geführt hat. Andererseits muß festgestellt werden, daß bei chronischen Infekten der Gallenwege nach Prontosil keine Besserung eingetreten ist.

Auch in der Chiurgie fand Prontosil eine ausgedehnte Verwendung und zeigte auch hier ausgezeichnete Erfolge. Bei den landläufigen, durch Streptococcen und Staphylococcen bedingten Wundinfektionen hat Bosse nur Prontosil verwandt, dabei auch beobachtet, daß Prontosil rubrum blutstillend und Prontosil album und solubile gerinnungshemmend wirken. Zur Stillung flächenhafter Blutungen hat Bosse daher auch Prontosil-Milchzucker (Prontosil 10.0, Saccharum lacticum ad 100) verwandt.

Aber auch Abszesse, Furunkulose, Pleuraempyeme und Allgemeininfektionen mit schweren septischen Erscheinungen wurden durch Prontosil günstig beeinflußt.

Weiter wären noch als Anwendungsgebiete des Prontosils zu erwähnen: Grippeähnliche Erkrankungen, Otitis purulenta, Infektionen der ableitenden Harnwege durch Streptococcen und Staphylococcen sowie Coli- und Mischinfektionen, Cystitiden und Pyelitiden, auch die recidivierenden der Prostatiker und Kleinkinder, selbst schwer zugängliche Epididymitiden und Prostatitiden konnten mit Prontosil in kurzer Zeit ausgeheilt werden.

Wiederholt gute Erfahrungen wurden bei Morbus Bang nach parenteraler wie oraler Darreichung und auch bei Typhus gemacht.

Bei Endocarditis lenta konnten mit den Prontosilpräparaten keine eindeutigen Erfolge erreicht werden. Es muß daher das Ziel der Therapie sein, durch frühzeitige Prontosil-Behandlung die Entstehung einer Endocarditis lenta zu verhüten. Die Erklärung dafür gibt das gefäßlose Herzklappenendocard.

Als besonders wichtiges Moment erscheint das Uebergehen des Prontosils in den Liquor, wie Jauerneck und Gueffroy berichteten. Das Prontosil tritt bei genügend hoher Dosis über. Bei eitriger Meningitis ist die Liquorschranke durchlässiger, man findet daher ziemlich viel Prontosil, u. a. auch Aminobenzolsulfonamid nach Gaben

von Prontosil rubrum. Nach Prontosil solubile + album erreichte der Liquor einen Gehalt an Sulfanilamid von 3.0 mg %. Bei seröser Meningitis (z. B. nach Otitis) wird die Liquorschranke nur bei hoher Dosis durchbrochen. Bei einem solchen Kranken war wohl Prontosil solubile, nicht aber Prontosil rubrum nachweisbar. Die hohe Dosis wurde anstandslos vertragen.

Ueber die örtliche Anwendung des Prontosils schrieb K. H. Jaeger 1936. So wurde ein Lupus erythematodes mit gutem Erfolg behandelt, wo andere Mittel versagten. Bei Ekzemen beseitigt Prontosil vor allem den Juckreiz. So werden Prontosil-Pinselungen mit zu gleichen Teilen mit Alkohol und Aceton gelöstem Prontosil und auch Prontosilsalben verwandt. Dermatitiden springen auf letztere besser an.

In der Gruppe der infektiös bedingten Hauterkrankungen sah man bisher die besten Erfolge, z. B. bei Panaritien und Furunkeln. Unter Prontosilverbänden erfolgt rasch Sekretionsverminderung, Granulation und Abheilung. Besonders gut wirkte Prontosil auch bei Schweißdrüsenabszessen. Im Stadium der Infiltration angewandt, verhindert Prontosil die Einschmelzung. In fortgeschrittenen Stadien sieht man unter Prontosilsalbenverbänden eine scharfe Abgrenzung des kranken in das gesunde Gewebe. Dermatomykosen, wie Tricho- und Epidermophytien, auch Erythrasma, heilten nach Pinselungen mit Prontosillösungen rasch aus. Das Jucken verschwand schnell. Bei Anginen wirkten mit fast gleichem Heilerfolg sowohl Pinselungen mit der gesättigten Alkohol-Acetonlösung als auch Gurgelungen mit wässriger Lösung von Prontosil solubile. Auch Verbrennungswunden heilten gut. Die Wirkung des örtlich verwandten Prontosils harrt noch der Erklärung, über die Resorption von der Haut aus läßt sich noch nichts Sicheres sagen. Dabei sieht man, daß Prontosil z. B. bei Furunkeln nur an der Stelle, auf die es aufgebracht ist, wirkt, während einige Zentimeter davon durchaus ein neuer Herd eben nicht ausheilt. Auffallend war die sehr stark austrocknende Wirkung.

Resorption des Prontosils, Schicksal im Organismus und Ausscheidung.

Die rasche Resorption der gefärbten Prontosilpräparate ist an der schnell einsetzenden Rotfärbung des Harnes zu erkennen. Häufig wird auch gelbliche Verfärbung der Haut und der Skleren beobachtet. Das ist jedoch kein Ikterus.

Das Prontalbin als einfachster Stoff dieser Reihe wird bei Kaninchen, Hunden und beim Menschen in 1—2 Tagen nahezu vollständig wieder ausgeschieden, und zwar beim Hunde unverändert, beim Kaninchen und beim Menschen wird ein größerer Teil im Stoffwechsel acetyliert. Prontosil rubrum und Prontosil solubile werden bis zur Hälfte der verabreichten Dosis als p-Aminophenylsulfonamid ausgeschieden, und zwar ein Teil frei und ein Teil als Acetyl-Verbindung. Ein großer Teil des Prontosils wird, an der Farbe erkenntlich, unverändert ausgeschieden.

Prontosil rubrum und Prontosil solubile treten selbst bei hohen Dosen, sofern keine Erkrankung der Meningen vorliegt, nur spurenweise in den Liquor cerebrospinalis bzw. in das Kammerwasser über. Sie erreichen darin etwa 1/100 Serum-Konzentration. Dieser Uebertritt wird aber durch entzündliche Prozesse begünstigt. Das Prontablin erreicht dagegen auch bereits bei normalen Meningen im Liquor nahezu dieselbe Konzentration wie im Serum.

Prontosil geht von der Schwangeren über die Placenta in den Foetus über, und so kann der Urin eines Neugeborenen, dessen Mutter kurz ante partum mit Prontosil behandelt wurde, eine völlig harmlose rote Färbung zeigen. Ebenso kann die Muttermilch durch Prontosil ohne jeden Nachteil für den Säugling rötlich-gelb verfärbt werden.

Bei gestörter Nierenfunktion ist die Ausscheidung beeinträchtigt. Darauf ist gegebenenfalls bei der Behandlungsdauer Rücksicht zu nehmen.

Nebenwirkungen des Prontosils.

Klinische Nebenwirkungen bei Prontosil gehören zu den Seltenheiten. Wirklich bedrohliche Nebenwirkungen sind bei diesen Medikamenten bisher trotz breitester Anwendung kaum bekannt geworden.

Tierexperimentelle Symptome der Ueberdosierung, zentrale Erregungserscheinungen sind bisher beim Menschen

nicht aufgetreten. Die Nebenwirkungen sind Paraesthesien, die in vereinzelten Fällen nach längerer Darreichung gesehen wurden und nach Absetzen des Mittels wieder verschwanden.

Nach Prontalbin bzw. Prontosil rubrum wurden hauptsächlich in England bei hohen Dosen Fälle mit Cyanose und Kopfschmerzen beobachtet, als deren Ursache Sulfhämoglobinämie festgestellt wurde. Bedingungen, die das Auftreten von Sulfhämoglobinämie begünstigen, müssen daher ausgeschaltet werden. Es sind daher keine schwefelhaltigen Mittel gleichzeitig zu geben, insbesondere ist von der Verabfolgung von Bitterwässern (Magnesiumsulfat) Abstand zu nehmen. Etwaige Obstipation ist wirksam zu behandeln. Als Abführmittel sind Istizin, Paraffinum liquidum, Cascara oder Phenolphthalein geeignet.

Arzneiexantheme und andere allergische Reaktionen sind bei Prontosilanwendung gelegentlich beobachtet worden.

Bei Kindern und empfindlichen Personen sind bisweilen dyspeptische Beschwerden, in seltenen Fällen Erbrechen und Durchfälle aufgetreten. Zur Vermeidung dieser Störungen sollen die Tabletten stets nach den Mahlzeiten genommen werden.

Bei lang fortgesetzter Prontosileinnahme trat in seltenen Fällen Anämie auf, die sich nach Absetzen des Mittels bald besserte.

Auftreten von Agranulocytose ist bisher wenig bekannt. Umgekehrt wurde von Schür und Singer über Agranulocytose-Fälle berichtet, die unter Prontosilbehandlung zur Heilung kamen.

Dosierung des Prontosils.

Prontosil durchdringt mit den Körpersäften alle Organe. Der Prontosilspiegel soll deshalb möglichst hoch sein. Man beginnt sofort oral und intramuskulär, 2—3 g per os und 0.25—0.5 g evtl. 0.75 g intramuskulär pro Tag verteilt auf 3 Einzeldosen. Sobald der Umschwung zur Besserung eintritt, kann die Weiterbehandlung auf nur orale Zufuhr beschränkt werden. Zur Vermeidung von Recidiven breche man die Behandlung nicht zu früh ab.

Die Behandlung soll von Anfang an kräftig einsetzen und keinesfalls verzettelt werden. Bei länger notwendiger Medikation von Prontosil soll das Blutbild beobachtet werden.

Auch die rectale Verabreichung per Klysma in die Ampulla recti hat sich gut bewährt.

Ueber äußerliche Anwendung wurde bereits bei infektiös bedingten Hauterkrankungen und Verbrennungen gesprochen, ebenso über die Prontosilinhalation bei Bronchitiden.

Klinische Erfahrungen mit Prontosil in der Augenheilkunde.

Was für viele andere medizinische Fachgebiete bezüglich der Verwendung des Prontosils zutrifft, gilt zum großen Teile auch für die Augenheilkunde. In dieser jedoch werden noch einige Momente zu berücksichtigen sein, die in erster Linie mit dem anatomischen Aufbau und der Lokalisation des Auges innig zusammenhängen. So wird z. B. hier die örtliche Behandlung mehr in den Vordergrund treten können. Die Fragen zu klären, die sich hieraus ergeben, soll dem Studium klinischer Erfahrungen bei den verschiedensten Augenerkrankungen obliegen, die ich im Folgenden anführen möchte.

Dr. Roggenkämper berichtete auf der Herbsttagung 1938 der Vereinigung der Augenärzte im Oberbergamtsbezirk Dortmund in einem Referat über „Hornhautulcus und Prontosil". Er führte u. a. aus:

„Im Laufe des letzten halben Jahres habe ich alle Hornhautgeschwüre systematisch mit Prontosil behandelt und halte die Erfahrungen für wertvoll genug, sie mitzuteilen.

Prontosil wird in Tablettenform innerlich gegeben und als Prontosil solubile intramuskulär gespritzt. Für uns Augenärzte ergibt sich die weitere Möglichkeit, Prontosil als Tropfen oder als subconjunctivale Injektion anzuwenden. Da beide Formen des Prontosils pharmakologisch außerordentlich indifferente Substanzen sind, wird auch das Prontosil solubile am Auge ohne jede Gewebsschädigung und auch ohne wesentliche Schmerzen vertragen. Man setzt also nichts aufs Spiel und kann nichts verderben.

Das ist auch der Grund gewesen, daß bei den therapeutischen Versuchen gleich zu der größtmöglichen Siche-

rung gegriffen wurde und als mit Erfolg kräftigste lokale Wirkung die subconjunctivale Injektion angewandt wurde. Es ist durchaus möglich, daß mit der einfachen Einträufelung von Prontosil mehrmals am Tage ähnliche oder gleiche Wirkungen zu erzielen sind. Da nach gewonnenem Vertrauen aber Schäden von einer subconjunctivalen Injektion nicht mehr zu befürchten waren, wurde im Interesse der Patienten der sicherste Weg gewählt.

Es sind auch in der Behandlung von Hornhautgeschwüren diejenigen Maßnahmen nicht unterlassen worden, die sich bisher als wirksam erwiesen haben. Da ist die Reiztherapie in Form von intramuskulären Milchinjektionen und die örtliche Behandlung nach bekannten Methoden. Die subconjunctivale Prontosilinjektion ist also in den 26 Fällen, auf die sich meine Erfahrung stützt, eine zusätzliche Therapie gewesen.

Immerhin ist der schlagartige Erfolg und Heilungsfortschritt beim Ulcus serpens traumatischer Genese überzeugend von Injektion zu Injektion gewesen, daß hier unverkennbar eine Prontosileinwirkung vorliegt. 15 von den 26 Fällen waren posttraumatische Ulcera serpentia verschiedenen Alters und verschiedener Ausbreitung, fast alle mit Hypopyon. In allen diesen Fällen erfolgte Heilung, überraschend in Tempo und Heilerfolg. Besonders imponierend war darunter 1 Fall, in dem das Geschwür die gesamte Hornhaut ergriffen hatte, als der Patient eingeliefert wurde. Wie sich später herausstellte, war die entzündliche Noxe soweit in die Tiefe gedrungen, daß bei dem jugendlichen Menschen eine totale Linsentrübung eingetreten war. Die Hornhautnarbentrübung war im Endresultat so zart geworden, daß nach Entfernung der Katarakt eine Sehschärfe von 5/15 mit Starglas erreicht werden konnte.

Es waren unter diesen kriechenden Hornhautgeschwüren einzelne Fälle, die bei ihrer Einlieferung den Eindruck erweckten, daß nur noch eine Hornhautspaltung das Auge vor einer Panophthalmie retten konnte. Es war aber nicht nötig. Prontosil schaffte es, und zwar in einer bestechenden Form. Ueberraschend war die relative Zartheit der restierenden Hornhautnarben und der erreichte Visus im Endresultat. Das gilt sowohl für frische Fälle, die unter unseren Augen entstanden und wo die Geschwüre nach 1—3 Injektionen zur Ausheilung kamen, wie vor allem

die unbehandelten Fälle von draußen, wo schon fast alle Hoffnung verloren war und 6–8 Injektionen von je ca. 1/2 ccm notwendig waren, um Epithelisation herbeizuführen. Chirurgische Eingriffe waren nicht notwendig und das scheint mir ein sehr wesentlicher Fortschritt der Prontosiltherapie zu sein.

Auch bei den Geschwüren, die nicht die Form des typischen Ulcus serpens traumaticum aufweisen, erscheint die subconjunctivale Injektion von Prontosil recht nützlich.

Bei skrophulösen und katarrhalischen Geschwüren gelang zwar nicht eine Ausheilung in dem günstigen Sinne wie bei Ulcus serpens, wohl zeigte sich eine gewisse Reinigung und Abgrenzung der Geschwüre, etwa so, daß die bakterielle Superinfektion der endogen bedingten Ulcera ausgeschaltet wurde. Das schaffte natürlich bessere Heilungsbedingungen für solche Ulcerationen; in ihrem eigentlichen Wesen wurden sie indessen nicht angefaßt und blieben im Heilungsvorgang an den Grenzmarken stehen, an denen die antibakterielle Therapie versagen mußte und die konstitutionellen Bedingungen maßgebend waren.

Bemerkenswert scheint auch die Einwirkung der subconjunktivalen Prontosilinjektion bei zwei Fällen von hartnäckigen dichten Parenchyminfiltrationen, die im Anschluß an Erosionen aufgetreten waren und wo sich die großen ulzerösen Epitheldefekte nach mehrwöchigen Bemühungen mit üblichen Mitteln nicht schließen wollten. Von Injektion zu Injektion klärt sich das entzündliche Parenchymoedem auf und die lange vermißte Epithelisation setzte vom Rande der Defekte her ein. Etwas auffällig ist hier im Enderfolg wieder die Transparenz der restierenden Hornhauttrübungen und der erreichte, relativ sehr gute Visus.

Drei Fälle von infizierten Perforationen wurden behandelt. Wir glaubten auch hier eine günstige Einwirkung der Prontosil-Injektion zu beobachten, die Erfolge waren aber nicht eindeutig dieser Therapie zuzuschreiben, weswegen hierüber noch kein Urteil gefällt sein mag, zumal Infektionsalter, -ausbreitung und -schwere hier so verschiedenartige Vorbedingungen schaffen, daß eine sichere Beurteilung ohnehin schwer fällt. Auch kann man sich vorstellen, daß der Transport des Prontosils in die tieferen Teile des Auges nicht so unmittelbar vor sich gehen kann wie es gerade in die Cornea hinein geschieht. Vielleicht werden hier noch andere Wege beschritten werden müssen.

Keinen Erfolg habe ich bei der Keratitis superficialis gesehen. Ich habe ihn aber auch nicht erwartet.

Prontosil stellt eine wertvolle Bereicherung unseres Arzneischatzes in der Behandlung der exogenen, infektiösen Hornhauterkrankungen dar. Veilleicht macht es chirurgisches Eingreifen beim Ulcus serpens überhaupt überflüssig. Prontosil schädigt das Gewebe nicht und kann notfalls auch in der ambulanten Behandlung von infektiösen Hornhauterkrankungen wertvolle Dienste leisten. Ueberraschend sind die zarten Narben und das befriedigende Endresultat quoad visum."

Bailey und Saskin gelang es bei 6 Patienten mit schwerem hartnäckigen Hornhautgeschwür infolge Verätzung oder Verletzung der Hornhaut mit Sulfanilamid eine rasche und überzeugende Besserung zu erreichen. Die Anwendungs- und Wirkungsweise des Mittels, seine Anwendung gegenüber anderen Sulfonamiden werden eingehend erörtert. Besonderen Wert legt Baily darauf, einen annähernd konstanten Sulfanilamidspiegel im Blut (etwa 5 bis 10 mg %) zu erreichen. Am besten bewährt sich dabei die orale Anwendung in Abständen von 4 Stunden (auch nachts), dosiert nach dem Körpergewicht etwa eine Woche lang. Dabei ist normale Flüssigkeitszufuhr erforderlich. Komplikationen leichter und ernsterer Art, die zum Absetzen des Mittels zwingen, treten selten auf. Gerade in Fällen von Hornhautgeschwür, die auf die übliche Behandlung, auch die Proteinkörpertherapie, nicht ansprechen, soll sich Sulfanilamid bewährt haben. Neben der günstigen Wirkung auf den Ablauf der Hornhauterkrankung wird eine allgemein schmerzstillende Wirkung beobachtet.

Ueber die Behandlung recidivierender trachomatöser Hornhautgeschwüre möchte ich einen von Brav, Aaron beschriebenen, eindrucksvollen Fall zitieren.

„Bei einem andernorts durch zwei Jahre erfolglos behandelten Trachomkranken war im Dezember 1937 die rechte Hornhaut von einem dichten Pannus mit zentralen Geschwüren überzogen, der Druck herabgesetzt, es bestand nur schwache Licht-Projektion. Links beginnender Pannus, zentrales Hornhautinfiltrat, Visus 6/60. Es wurde im Januar 1938 eine beiderseitige Tarsektomie und Quetschung der unteren Uebergangsfalte ausgeführt, wodurch links eine Heilung mit einem Visus von 5/9 und Jäger 2 mit korrigierenden Gläsern erzielt wurde. Am rechten Auge recidivier-

ten aber die Hornhautgeschwüre trotz Aetzung mit Carbolsäure und Trichloressigsäure immer wieder. Nun wurde 2,5prozentige Prontosil-Lösung 3mal täglich eingeträufelt und 3 Tabletten von Sulfonilamid täglich innerlich verordnet; letzteres wurde nicht vertragen, daher nach 3 Tagen eingestellt. Nach 5tägiger Instillation begann das rechte Auge reizlos zu werden, die Geschwüre heilten, kehrten nicht mehr wieder, die Hornhaut hellte sich auf; nun konnte man in der Pupille ein plastisches Exsudat feststellen; keine Schmerzen, keine Lichtscheu, kein Tränenfluß. Auf Grund dieses bemerkenswerten Erfolges schlägt Brav vor, die Prontosileinträufelungen auch bei recidivierenden, torpiden Hornhautgeschwüren anderen Ursprungs zu versuchen.

Paton empfiehlt neben der parenteralen und oralen Anwendungsweise auch die subconjunctivale Injektion des Prontosil solubile. Er berichtet über gute Erfolge und wendet sie deshalb gern an, weil sie in Kombination mit der peroralen Darreichung das Auftreten toxischer Erscheinungen vermindert. Sie ist daher besonders für ambulante Behandlung und für solche klinischen Patienten geeignet, bei denen eine dauernde Ueberwachung des Hämoglobins und der Sulfanilamidkonzentration im Blut nicht möglich ist.

Friedmann empfiehlt bei Bindehautentzündungen 1-prozentige Prontosil-Lösung einzuträufeln.

Bilger behandelte 6 Kranke mit Trachom im 2. und 3. Stadium und erheblicher Beteiligung der Hornhaut mit Prontosil. Es trat rasch Besserung ein, die subjektiven Symptome gingen nach wenigen Tagen zurück, die Hornhautveränderungen heilten nach wenigen Wochen ab. Der 7. Kranke litt an einem nichttrachomatösen Hornhautgeschwür, das, nachdem zur üblichen Behandlung Prontosil hinzugefügt wurde, schnell abheilte. Täglich wurden 3—4, insgesamt 40 bis 80 Tabletten gegeben. Zwischenfälle traten nicht ein.

Ueber weitere Trachombehandlung mit Prontosil berichtet Shimkin. Danach wurden 7 Patienten mit Trachom mit Prontosil behandelt: 3mal täglich 3 Tabletten Prontosil 10—14 Tage lang. Es gelang innerhalb kürzester Zeit, die subjektiven Beschwerden zum Verschwinden zu bringen, die Sekretion ließ sehr schnell nach, Keratitiden heilten in wenigen Tagen, und auch der Pannus, mochte er zart oder dick sein, ging in wenigen Tagen zurück. Einen

ähnlichen Erfolg hat Shimkin in seiner langen Erfahrung der Trachom-Behandlung nie erlebt. In einzelnen Fällen wurde gleichzeitig Prontosilsalbe angewandt, wobei sich nur die Salbe mit Prontosil rubrum als wirksam erwies.

Hatschek berichtet über seine Erfahrungen mit Sulfonilamiden bei 228 Trachomfällen, von denen 203 ausschließlich mit Prontosil behandelt wurden. Sein großer Wert liegt in seiner geringen Giftigkeit, die die Anwendung hoher Dosen erlaubt. Die beste Anwendungsart ist die kombinierte, orale und parenterale. Es wird ein Prontosilstoß empfohlen: 3mal täglich 1 Tablette Prontosil rubrum zehn Tage lang, dabei jeden 2. Tag 2,5—3,0 ccm 5prozentiges Prontosil solubile intramuskulär. Anschließend 2—3 Monate weiter Prontosiltabletten, Wiederholung des Stoßes wenn nötig nach 4 Wochen. Das Prontosil wirkt sowohl auf frische als auch auf alte Trachome. Der Reizzustand, die Lichtscheu und Sekretion verschwinden sehr rasch, besonders wertvoll ist die Beeinflussung der Hornhautkomplikationen. Ulcera heilen rasch ab, der Pannus wird dünner und kleiner, während die trachomatösen Bindehautveränderungen nicht beeinflußt werden. Es gelingt, Recidive zu vermeiden, wenn nach Abheilung noch einige Wochen die Prontosiltabletten weiter genommen werden. Postoperative Infektionen bei Trachompatienten können durch Prontosil vermieden werden.

Victoria Vigilia behandelte 30 Kranke mit kompliziertem Trachom, die wochen- und monatelang mit der üblichen Therapie erfolglos behandelt wurden, mit Prontosil 3mal täglich eine Tablette. Er hatte meist sehr gute Erfolge, zumindest stets eine Besserung der Beschwerden. Die Wirkung war besonders auffallend auf Pannus und Hornhautgeschwüre. Lichtscheu und Tränen verschwanden in wenigen Tagen.

Kirk behandelte 25 Trachomfälle mit Prontosil peroral. Günstige Wirkung schien die Behandlung vor allem bei Hornhautkomplikationen, Keratitis und Pannus zu haben. Mit anderen Methoden verglichen, sei die Prontosilbehandlung einfacher und schmerzloser, aber noch sei ein Anhalten der Wirkung über längere Zeit hinaus nicht sichergestellt.

Dik fand Prontosil — Prontosil album 0.5 3mal täglich 1 Tablette — bei veralteten Trachomen von günstigem Ein-

fluß auf Lichtscheu, Pannus, Infiltrate und Absonderung. Zweimal sah er ein allgemeines Ekzem entstehen, das nach Absetzen des Medikamentes verschwand. Die lokale, mechanische und chemische Therapie wird durch Prontosil nicht überflüssig.

Lian untersuchte bei 30 z. T. veralteten Fällen von Trachom die Einwirkung parenteral oder per os gegebener Prontosilgaben. Die papilläre Bindehautverdickung und die Körner wurden nicht beeinflußt, so daß für deren Behandlung die bewährten mechanischen und chemischen Methoden nicht zu entbehren sind. Dagegen ergab sich eine günstige Einwirkung auf die Hornhautkomplikationen, insbesondere auch auf die zu Rückfällen neigenden, auf die conjunktivale Absonderung und die diffuse Bindehautverdickung.

Guyton berichtet über eigene Erfahrungen mit 43 Patienten mit verschiedenen Augenerkrankungen. Die Patienten erhielten Sulfanilamidpräparate in gleichen Dosen 4—6mal täglich; dazu die halbe und die gleiche Menge Natrium bicarbonicum. Das Blutbild, der Hämoglobingehalt, das CO_2-Bindungsvermögen des Blutes, die Temperatur und der Sulfanilamidspiegel im Blut wurden regelmäßig bestimmt. Bei 10 Fällen traten toxische Erscheinungen auf, die nach Absetzen des Mittels rasch verschwanden.

Die Erfolge: 14 Fälle von Gonococcen-Uveitis und fünf Fälle von Augentuberkulose wurden nicht beeinflußt. Von 8 eitrigen intraocularen Infektionen wurden 4 geheilt, drei davon entstanden postoperativ, die restlichen 4 führten zum Verlust des Augapfels, 5 Fälle von Orbita- und Lidinfektionen heilten sehr rasch. Besonders auffällig war der Erfolg bei 2 bereits 14 Jahre bestehenden Trachomen und bei 2 Einschlußblennorrhöen. Die Beeinflussung eines Pneumococcenulcus war zweifelhaft, dagegen wurde ein Streptococcengeschwür der Hornhaut sehr schnell geheilt. Kein Erfolg war zu verzeichnen bei je einem Fall von Uveitis anterior bei septischer Endocarditis, unspezifischer Uveitis, sympathischer Ophthalmie, Neuritis optica unbekannter Ursache und allergischer Konjunktivitis. Der Sulfonamidspiegel des Blutes lag zwischen 5—8 mg %, die Behandlungsdauer betrug 5—19 Tage.

Glover hatte mit Prontosil bei verschiedenen Augenkrankheiten gute Erfolge: 2 Fälle von Gonoblennorrhoea

neonatorum behandelte er mit Prontosil, eingetropft halbstündlich nach vorheriger Kochsalzspülung, Prontylin 1,0 3mal täglich per os und kalte Umschläge. In einem Fall mit Ulcus corneae auf einer Seite trat nach 10 Tagen Heilung ein, nach 24 Stunden bereits deutliche Besserung, im zweiten Falle Abstrich nach 4 Tagen negativ.

3 Fälle von Orbitalabszeß: Behandlung: 3mal täglich 2,0 Prontosil intravenös, Lokalumschläge mit Magnesiumsulfat. In 2 frischen Fällen Heilung am 3. bzw. 4. Tage. Im 3.. älteren Falle keine Heilung; hier fanden sich Gramnegative Diplococcen.

1 Fall von Hornhautabszeß mit Hypopyon. Behandlung: Prontosiltropfen und Atropin stündlich und kalte Umschläge, 1 Tag 3mal Prontylin 2,0 per os und täglich Typhusvaccine intramuskulär. Entlassung am 12. Tage.

2 Fälle von Panophthalmie: Der erste davon erhielt 3mal täglich 3,0 Prontosil intravenös und halbstündlich Prontosiltropfen ins Auge, außerdem kalte Kompressen und Atropin. Heilung nach wenigen Tagen. Im zweiten Falle trat trotz intravenöser Prontosilinjektion 3mal täglich keine Besserung ein, daher wurde die Evisceration vorgenommen. Erreger waren Coli-Bazillen .

2 Fälle von chronischer Conjunktivitis mit oberflächlichen Geschwüren. Behandlung: stündlich Kochsalzspülungen, danach Prontosil eingetropft. In sämtlichen Fällen rasche Heilung .

2 Fälle von Iritis wurden nach intravenösen Prontosilinjektionen 3mal täglich nicht beeinflußt.

2 Fälle von Hornhautgeschwüren: im ersten Falle wurde Prontosil intravenös gespritzt und lokal getropft. Daneben Jodierung, Typhusvaccine. Im Abstrich Staphylococcen. Günstige Beeinflussung, rasche Heilung, vielleicht allein durch Prontosil. Im zweiten Falle Pneumococcenulcus: Prontosil getropft, stündlich nach Kochsalzspülungen. Danach Heilung. Das Prontosil wurde am Auge gut vertragen. Es scheint eine direkt bactericide Wirkung zu haben.

M i c h e l s bringt einen Vergleich zwischen 32 nach der üblichen Methode behandelten gonoblennorrhoekranken Kindern und 15 anderen, die mit Prontosil zusätzlich behandelt wurden. Danach wurde die Krankheitsdauer bei den mit Prontosil Behandelten von 28 auf 6 Tage verkürzt;

außerdem war eine schnelle Abnahme der Schwellung zu beobachten. Komplikationen traten hier keine auf, während sie bei einigen von den 32 nach üblicher Methode Behandelten auftraten. Gegeben wurden 2 Tabletten täglich.

Szinegh versuchte bei Lideiterungen und bei retrobulbären Phlegmonen Prontosil-Behandlung per injectionem und hatte guten Erfolg. Besonders gut waren die Resultate bei traumatischen und postoperativen Lid- und Orbitaeiterungen.

Ueber schädigende Nebenwirkungen von Sulfonamiden berichten Lint und Alaerts. Ein 42jähriger Mann mit Wurzelspitzenaffektion an einem oberen linken Molar und Gonorrhoe in der Anamnese erkrankt an Irridocyclitis. WaR —. Lungen o. B. Auf Atropin und Gonococcenvaccine keine wesentliche Aenderung. Deshalb wird ein Sulfonamidpräparat, 5 Tage lang je 6 Tabletten zu 0,5 gegeben und nach 4 Tagen Pause diese Gabe wiederholt. Darauf schnelle Trübung der bisher klaren Linse bis zur totalen Katarakt ohne Verschlimmerung der Iridocyclitis. Nach Einnahme der Sulfonamidtabletten wurde die Gonococcenkomplementbindung positiv. Es wird eine Linsenschädigung durch das Sulfonamid angenommen.

Heintz sah bei einem 56jährigen Mann mit Herpes zoster ophthalmicus nach 15 g Sulfonamid Müdigkeit, Kopfschmerzen und Hautblutungen auftreten .

Hambresin hält Prontosilum rubrum für weniger gefährlich als Uliron, nach dem er Neuritis Optici beobachtete.

Hirschfelder erwähnt in Berichten von Trachombehandlung mit Sulfanilamiden neben den guten Erfolgen auch Nebenwirkungen. In einem Fall trat schon nach der ersten Dosis Kopfschmerz, Schwindel und Erbrechen auf, was aber meist nach 2 Tagen verschwindet. In 8 Fällen mußte die Behandlung wegen Dermatitis oder wegen Kreislaufstörungen unterbrochen werden. Ständige Aufsicht ist also notwendig.

Rosenthal wies durch Untersuchung zweier nicht gefäßkranker Patienten mit normalem Augenhintergrund am Stereokampimeter mittels feiner Silberobjekte nach, daß Verabfolgung von Sulfanilamid sowohl die physiologischen Netzhautgefäßskotome als auch den Blinden Fleck erheblich verkleinert. Nach 4—5 Tagen trat Rückkehr zur Norm

ein. Gleichzeitig erfolgte bei den Versuchen in einem Fall Senkung des Blutdrucks von 124/74 auf 85/70, während im anderen nur eine unbedeutende Senkung von 116/60 auf 102/60 festzustellen war und der Ausgangswert schon wieder erreicht war, als die Gefäßskotome am allerengsten waren. Rosenthal hält Schlußfolgerungen noch für verfrüht.

Tomai's Untersuchungen an Kaninchen und Menschen zeigten, daß nach Verabreichung von sulfamiden Präparaten das pH in den Tränen und im Kammerwasser sich leicht nach der alkalinen Seite verschiebt.

Zur Prüfung der Heilwirkung des Prontosils bei infektiösen Augenerkrankungen wurden von Meoni folgende Kaninchenversuche angestellt:

An der Hornhaut beider Augen wurde mit dem für die Elliot'sche Operation gebräuchlichen Trepan ein Gewebsdefekt gesetzt und in diesen eine Oese von einer der folgenden Bakterienkulturen eingeimpft: Staphylococcus aureus, St. albus, St. citreus, Bacillus pneumoniae Friedländer. Vom zweiten Tage nach der Infektion an wurde bei jedem Tier das linke Auge mit täglichen Einträufelungen von rotem Prontosil behandelt, das rechte Auge dagegen unbehandelt gelassen. Die Folgen der Infektion waren in dieser Versuchsreihe auch an dem unbehandelten Auge verhältnismäßig gering. Trotzdem ließ sich unzweifelhaft eine günstige Wirkung des Prontosils feststellen, die sich in rascherem Rückzug der Entzündungserscheinungen und geringerer Beteiligung der Iris und der Bindehaut äußerte.

In einer zweiten Versuchsreihe wurde durch eine Punktionswunde eine Oese von folgenden Bakterienarten in die vordere Augenkammer eingeimpft: Staphylococcus citreus, Micrococcus catarhalis, Koch-Weeck'scher Bacillus. Vom 3. Tage nach der Impfung an wurde bei diesen Tieren das linke Auge 2mal täglich mit Prontosil oder Derganil behandelt; gelegentlich wurde auch Atropin eingeträufelt. Entsprechend den viel schwereren Folgen der Infektion waren bei dieser Versuchsreihe auch die Heilwirkungen viel eindrucksvoller. So wurde in einem Falle das nicht behandelte Auge durch Panophthalmie zerstört, im behandelten gingen die Entzündungserscheinungen bald völlig zurück. Ueber die Wirksamkeit gegenüber den verschiedenen Bakterienarten läßt sich noch kein sicheres Urteil abgeben, ebensowenig über den angeblichen Unterschied zwischen dem roten Prontosil und dem weißen.

Anschließend wird über einige erfolgreiche Behandlungen von Augeninfektionen beim Menschen mit Prontosil berichtet. Die Heilwirkung der Sulfamidpräparate beruht vermutlich vor allem auf der Hemmung der Entzündung und der Verhinderung des Uebergreifens auf andere Teile des Auges. Deshalb ist es angezeigt, neben der Prontosilbehandlung die übliche lokale und allgemeine Therapie durchzuführen.

V e n c o impfte Kaninchen mit einem sehr virulenten hämolytischen Streptococcenstamm in die Vorderkammer und verabreichte den Tieren gleichzeitig Para-aminophenylsulfonamid zweimal täglich oral. Steigende Dosen des Chemotherapeuticums einerseits, des Virus andererseits, führten zu folgenden Resultaten: Bei nicht behandelten Tieren tritt bis zu einer Verdünnung von 1 : 100 000 schon eitrige Infektion ein. Die Wirkung der Chemotherapie hängt ab:

1. von dem Zeitpunkt der Darreichung; erfolgt diese, wenn der septische Prozeß schon in voller Entwicklung ist, wird höchstens ein Stillstand, nicht aber ein Rückgang erreicht;

2. von der Menge des Virus und des Chemotherapeuticums; mit Dosen von 0,1 g pro kg Gewicht wird ein Infektionsschutz gegenüber einer Verdünnung von 1 : 10 000 bewirkt, bei 0.5 g erhöht sich die Schutzwirkung bis zur Verdünnung 1 : 500. Was die verschiedenen Theorien über die Wirkungsweise der Sulfonamide betrifft, hält V e n c o die Kombination einer direkten Wirkung auf die Erreger und einer Steigerung der Abwehrkräfte für wahrscheinlich.

Um zu erfahren, wieviel von dem Sulfanilin (mit seinen Abkömmlingen), dem antibacteriell wirksamen Prinzip des Prontosils, nach Fütterung über den Blutweg ins Auge gelangt, verabreichte P i n k h o f das Mittel in Gaben von 0,1 g pro Kilogramm-Körpergewicht ausgewachsenen Kaninchen. Die Untersuchung von Blut und Augenflüssigkeiten ergab, daß die Konzentration des Stoffes in der Tränenflüssigkeit 50 –100 Prozent, in Kammerwasser und Glaskörper 25 bis 33 Prozent von der des Blutes betrug. Es gelang nicht, die intraoculare Konzentration durch subconjunctivale Kochsalzspritzen und dergleichen zu erhöhen. Der Uebergang des Stoffes aus dem Blut ins Auge geht rasch vor sich. In der gefundenen Konzentration kann das Mittel bacterientötend wirken.

Bellows und Chinn stellten fest, daß Sulfanilamide schon 15 Minuten nach der oralen Verabreichung in allen Geweben und Flüssigkeiten des Augapfels nachgewiesen werden. Die höchsten Werte wurden nach 6 Stunden festgestellt, die Konzentration in den verschiedenen Geweben ist verschieden stark, am stärksten im Blut, dann folgendermaßen abnehmend: chorioretinale-, cornea-sklerale Gewebe, Kammerwasser, Linse und Glaskörper. Wärme sowie pupillenerweiternde und -verengernde Mittel haben bei lokaler Anwendung keine Einwirkung auf den Sulfanilamidgehalt des Kammerwassers. Ebenso konnten Sulfanilamide in der Tränenflüssigkeit nachgewiesen werden.

Eigener Beitrag.

Im Rudolf-Virchow- und St.-Gertrauden-Krankenhaus in Berlin hatte ich Gelegenheit, die Prontosilbehandlung bei 13 Hornhautgeschwüren, 1 Keratitis, 2 Trachomen, 1 Ulcus bei Lupus, 1 Panophthalmie, 1 Enophthalmitis septica mit nachfolgender Operation zu beobachten.

Einem 16jährigen Patienten flog bei der Arbeit ein Fremdkörper ins rechte Auge, der nach 3 Tagen entfernt wurde. Der Patient bemerkte einen Tag vor der Entfernung des Fremdkörpers ein Drücken am Auge. Die Aufnahmeuntersuchung ergab an der Hornhaut bei 5 Uhr einen runden Corneadefekt mit mäßig infiltriertem Grund und Rändern. Ueber die Cornea verstreut bestanden einzelne zarte Maculae. Die Vorderkammer war mitteltief, das Kammerwasser stark getrübt mit zahlreichen zirkulierenden Punkten. Die Iris war mäßig hyperämisch. Die Diagnose lautete: Ulcus simplex nach Hornhautverletzung. Neben der Behandlung mit Collargol, Noviformsalbe und intramuskulären Milchinjektionen wurde Prontosil 3mal 1 Tablette täglich verabreicht. Nach der Prontosilgabe konnte eine deutliche Besserung beobachtet werden. Das Ulcus heilte mit reizloser Narbe ab.

Eine 40jährige Patientin mit einem Ulcus corneae links nach einer Hornhauterosion bekam Prontosil 3mal eine Tablette und subconjunctivale Injektionen. Nach 10 Tagen war das Ulcus abgeheilt.

Ein 30jähriger Patient schlug sich bei der Arbeit am Schienenstrang mit der Picke gegen das linke Auge. Danach

entzündete sich dieses. Der Untersuchungsbefund ergab ein kleines, rundliches Ulcus paracentral bei 8 Uhr mit infiltriertem Grund und Rändern. Das Kammerwasser war leicht getrübt. Die Kultur ergab Staphylococcen. Nach einer Woche bereits bildete sich eine zarte Narbe. Auch hier konnte zumindest eine Beschleunigung der Heilung durch Prontosil angenommen werden.

Ein 36jähriger Arbeiter wird mit folgendem Befund in die Klinik aufgenommen. Ueber Nacht war das rechte Auge rot und druckschmerzhaft geworden, das Sehen verschleiert. Es bestand eine starke Bindehautrötung, Tränenfluß und stärkere ciliare Injektion. Die Hornhaut zeigte paracentral und teilweise central eine tiefe Infiltration mit Ulceration und fortgeschrittenem Rand. Die Vorderkammer ist mitteltief, das Kammerwasser stark getrübt, starkes Hypopyon, Iris wenig hyperämisch. Die Diagnose lautete Ulcus serpens corneae rechts. Das Krankheitsbild machte durchaus den Eindruck eines schweren. Trotzdem heilte das Ulcus unter Zurücklassung einer Narbe in 20 Tagen ab. Das Hypopyon war in 7 Tagen vollständig resorbiert. Auch hier hatte die Anwendung des Prontosils durch subconjunctivale und perorale Applikation einen wesentlichen Beitrag zur Heilung geleistet.

Ein 11jähriger Knabe wollte von der Fahrradlenkstange den Griff abziehen. Dabei flog ihm ein kleines Stück Hartgummi gegen das linke Auge. Der Aufnahmebefund ergab: Bindehaut mäßig stark gerötet, gemischte ciliare Injektion. An der Hornhaut parazentral bei 9 Uhr ins Zentrum reichend, befindet sich eine grauweiße, umschriebene Vorbuckelung. Die Hornhaut ist hier verdickt und tief grauweiß infiltriert. Die Descemet ist ringsherum mäßig stark gefältelt, sonst klar und spiegelnd. Die Vorderkammer ist stark abgeflacht, das Kammerwasser stark getrübt. Die Iris ist hyperämisch. Die Behandlung bestand aus stündlicher Collargoltropfung, Noviformsalbe, Milchinjektionen intramuskulär und Prontosiltabletten 3mal 1 täglich. Die Prontosilmedikation wurde angesetzt, nachdem das Geschwür keine Heilungstendenz zeigte. Es wurde dann auch stündlich mit Prontosil solubile getropft. Das Geschwür heilte rasch und hinterließ eine mitteldichte, grauweiße Narbe mit spiegelnder Delle. Die Vorderkammer ist mitteltief, das Kammerwasser ist ganz leicht getrübt, die Iris reizlos; der schnelle und gute Heilerfolg nach anfänglicher Hartnäckigkeit ohne

Prontosil war offenbar durch die Prontosilmedikation erzielt worden.

Ein besonders eindrucksvolles Bild gab folgender Fall, der nur mit subconjunctivalen Prontosilinjektionen und lokalen Maßnahmen behandelt wurde. Der 30jährige Patient wurde mit einem serpiginösen Hornhautgeschwür rechts eingeliefert. Ein Unfall lag nicht vor. Der Befund ergab: Tränenkanal rechts glatt durchgängig, ciliare Injektion. In der unteren Corneahälfte wird ein serpiginöses Geschwür festgestellt. Es besteht ein Hypopyon. Der Patient bekommt sofort eine subconjunctivale Prontosilinjektion. Lokal wurde noch Wärme angewandt. Nach 2 Tagen war das Hypopyon resorbiert. Die Vorderkammer ist wieder gereinigt und klar. Der Visus ist nur wenig beeinträchtigt. Das Geschwür hinterließ eine zarte, gering grauweiße, spiegelnde Narbe.

Einem 14jährigen Patienten flog beim Hinauschauen aus dem Zugfenster etwas ins rechte Auge. Der Aufnahmebefund ergab:

Sehschärfe rechts 5/30
Sehschärfe links 5/4
} mit Analphabetentafel.

Aeußeres: Mäßig starke Lidschwellung rechts, starke Bindehautrötung, mäßig starke, gemischte ciliare Injektion. Die Hornhaut zeigt zentral, etwas nach nasal verlagert, eine mitteltiefe Infiltration mit nach nasal progressivem Rand. Die Vorderkammer ist mitteltief, das Kammerwasser ist stark getrübt. Bei 6 Uhr größere, zusammengesinterte, grauweiße Massen. Die Iris mäßig hyperämisch. Die Tränenwege rechts sind glatt durchgängig. Die Diagnose lautet: Ulcus serpens rechts. Die Behandlung bestand neben lokalen Maßnahmen vor allem aus subconjunctivalen Prontosilinjektionen 2mal wöchentlich. Nach 3 Wochen war das Ulcus in völlige Vernarbung übergegangen. Die Narbe ist in der Peripherie weniger dicht als zentral. Der Visus rechts beträgt nunmehr 5/20.

Im folgenden Falle handelt es sich um einen 51jährigen Patienten mit einem schweren Ulcus serpens des rechten Auges mit einem starken Hypopyon. Als Ursache kann eine vom Patienten angegebene Verletzung der Cornea durch einen Eisensplitter in Frage kommen. Das Ulcus zeigte anfangs eine recht bösartige Progredienz. Außerdem entwickelte sich eine große Descematocele. Zu einer Per-

foration des Ulcus ist es jedoch nicht gekommen. Nach stündlichem Tropfen mit Prontosil solubile und wöchentlichen subconjunctivalen Injektionen kam das Ulcus bald zum Stillstand. Es heilte unter Zurücklassung einer großen, dichten zentralen Narbe aus. Das Hypopyon war völlig resorbiert. Leider konnten trotz reichlicher Mydriatica Synechienbildungen nicht verhindert werden. Die Tension ist normal. Der Visus rechts: Handbewegungen vor den Augen. Lichtprojektion richtig. Auch hier ließ die Prontosilverabreichung einen deutlichen Einfluß auf den Stillstand des Krankheitsprozesses erkennen.

Drei weitere Patienten mit Ulcera serpentia, teilweise mit Hypopyon, befinden sich noch in Behandlung. Sie bekommen Prontosil subconjunctival und in Tabletten. Bei allen ist eine Besserung schon nach kurzer Zeit festzustellen.

Bei einem 82jährigen Patienten mit einem schweren Ulcus serpens konnte die Notwendigkeit einer Exenteratio durch subconjunctivale Prontosilinjektionen nicht ausgeschlossen werden.

Ebenso blieb die Behandlung eines schweren Ulcus serpens bei einem 43jährigen Patienten mit Prontosilbehandlung durch subconjunctivale Injektionen und gleichzeitige Verabreichung von Tabletten erfolglos. Das Auge mußte exenteriert werden.

Bei einem 63jährigen Patienten mit einem Hornhautulcus bei Lupus ist nach kombinierter Collargol-Prontosilbehandlung eine deutliche Besserung feststellbar. Prontosil wird hier in Tropfenform verabreicht.

Bei einem 43jährigen Patienten mit einem schweren Trachom bildete sich unter dem Pannus ein Ulcus, das nach lang dauernder Prontosilbehandlung per os und subconjunctival abheilte. Das Trachom selbst besserte sich, heilte aber nicht restlos ab.

Ein weiteres schweres, recidivierendes Trachom mit einem Pannus totalis konnte durch Prontosilbehandlung neben der mechanischen Therapie zu weitgehender Beschwerdefreiheit gebracht werden.

Wenn das Prontosil in manchen Fällen den Verlust des Auges nicht verhindern kann, so bewirkt es immerhin eine Lokalisation eines entzündlich-eitrigen Prozesses und schützt vor weiterer Infektion bei septischen Operationen. So erkrankte ein 40jähriger Patient mit einer infizierten Beckenwunde durch eine metastatische Eiterung an einer

Panophthalmie des rechten Auges. Subconjunctivale Prontosilinjektionen konnten die schnell zunehmende Vereiterung des Bulbus nicht mehr rückgängig machen, so daß die Evisceratio bulbi vorgenommen wurde. Die Wundheilung ging ohne Komplikationen vonstatten. Die Prontosiltabletten, mit deren Verabreichung schon vor der Operation begonnen wurde, konnten bereits 5 Tage nach der Operation abgesetzt werden.

Bei einem 75jährigen Patienten wurde eine beginnende Endophthalmitis septica mit subconjunctivalen Prontosilinjektionen behandelt. Nach zwei Tagen bekam der Patient die zweite subconjunctivale Prontosilinjektion. Der Prozeß konnte nicht zum Stillstand gebracht werden. Das Auge wurde eviscériert. Die Wunde heilte gut ab.

Ein 57jähriger Patient mit einer hartnäckigen Keratitis wurde, nachdem die übliche Behandlung erfolglos blieb, mit subconjunctivalen Prontosilinjektionen von je 3 ccm in kurzer Zeit zur Heilung gebracht.

Zur Verwendung des Prontosils in der Augenheilkunde ist es auch notwendig, sich darüber im Klaren zu sein, auf welchem Wege das Medikament in das betreffende Organ — in unserem Falle das Auge — an seinen Bestimmungsort gerät und in welcher Konzentration. Wichtig ist dabei, zu überlegen, wie man das Mittel unter möglichst geringer Kräftevergeudung an den Ort, wo es wirken soll, bringen kann. Da taucht nun die Frage auf, soll man denn z. B. mit Prontosil bei Augenkrankheiten allgemein behandeln? Der Körper muß große Mengen des Stoffes in den Blutkreislauf aufnehmen, um sie in der nötigen Konzentration ins Auge zu bringen. Eine allgemeine Behandlung würde also eine große Verschwendung an Kräften bedeuten. Wäre also die subconjunktivale Injektion der oralen Verabreichung vorzuziehen? Dem steht nun folgendes gegenüber:

1. Der Prontosilspiegel im Blute soll in möglichst kurzer Zeit in die Höhe geschraubt werden. Dies geschieht durch intravenöse Injektionen. Der Krankheitsort im engeren Sinne soll aber in erster Linie mit dem Mittel versorgt werden, also z. B. durch subconjunctivale Injektion. Der Prontosilspiegel soll aber konstant bleiben, was am besten durch Verabreichung von Tabletten in kleineren Abständen möglich ist.

Bei der allgemeinen Behandlung ist es durchaus möglich, durch lokale Maßnahmen die Wirkung des zugeführten

Mittels auf das erkrankte Auge zu konzentrieren; z. B. durch Massage, Saugglockenanwendung, Erwärmung mit Heizapparaten, Breiumschlägen, Diathermie, Dioninjektionen usw. erreicht man eine Hyperämisierung, die den Uebertritt von im Blut kreisenden Substanzen ins Augeninnere begünstigen. Es ist also unbedingt notwendig, das zeitliche Zusammenspiel der allgemeinen und lokalen Maßnahmen in geordnete Bahnen zu bringen, die ihr Zusammenwirken auf ein Optimum bringen. Man muß also wissen, nach welcher Zeit die Höchstkonzentration im Blut erreicht ist.

Prof. Löhlein berichtet z. B. in den Klinischen Monatsblättern, daß nach subcutaner Zufuhr die Konzentration z. B. von Jodkali im Serum etwa eine Stunde nach Verabreichung am höchsten ist. Im Glaskörper ist die höchste Konzentration ca. 4 Stunden nach der Injektion eingetreten.

Die geringsten Aussichten auf Erzielung einer möglichst hohen Konzentration zugeführter Substanzen in den intraocularen Flüssigkeiten bietet die intravenöse Zufuhr, da die ursprünglich hohe Konzentration im Serum rasch abfällt.

Die höchste Konzentration bei peroraler Zufuhr tritt nach 4 Stunden ein und hält am längsten an. Deshalb dürften die günstigsten Bedingungen für ein Zusammenwirken beider Behandlungsarten bei der fortgesetzten per os-Darreichung gegeben sein, daß also die einfache Tabletten-Medikation mit lokalen Maßnahmen durch Hyperämie die Blut-Kammerwasserschranke am häufigsten günstig durchbricht. Die orale Medikation wird noch zusätzlich mit der subconjunctivalen kombiniert.

Die intraoculare Konzentration des Prontosils wird durch subconjunctivale Kochsalzinjektionen nicht erhöht.

Zusammenfassend kann nunmehr festgestellt werden:

1. Prontosil kann bei Erkrankungen des Auges per os als subconjunctivale Injektion und in Tropfenform zum Einträufeln gegeben werden. Am meisten Erfolg verspricht die subconjunctivale mit der oralen Applikation kombiniert. Es wird stets stoßweise gegeben werden, weil dadurch der Prontosilspiegel im Blute in die Höhe geschraubt wird und auch der Gesamtorganismus in erhöhte Abwehrbereitschaft gestellt wird. Die stoßweise Applikation birgt wegen der

großen therapeutischen Breite des Prontosils nur ganz geringe Gefahr der Ueberdosierung in sich. Ungünstige Nebenwirkungen treten auch meist nur bei zu langer Verabreichung des Mittels auf. In den ersten Tagen sollen, besonders während des höchsten Fiebers, in kleinen Abständen hohe Dosen gegeben werden. Die perorale Darreichung jedoch wird man noch nach Ueberwindung der größten Gefahr weitermachen, um ein Wiederaufflackern des Prozesses zu verhindern. Nach 5—6 Tagen wird das Mittel abgesetzt und, wenn nötig, nach einigen Tagen Pause ein neuer Stoß begonnen.

Die besten Erfolge mit der Prontosilbehandlung liegen offenbar beim Ulcus serpens. Damit ist aber das Anwendungsgebiet nicht erschöpft. Trachom, Panophthalmie, retrobulbäre Phlegmone, Lid- und Orbitaeiterungen wie Orbitalabszesse und -Phlegmonen sprachen auf die Prontosilbehandlung gut an. Auch beim Pneumococcenulcus wurde mit Prontosil Heilung erzielt, Gonoblennorrhoe günstig beeinflußt. Ein großes Anwendungsgebiet sind noch die postoperativen Bulbus- und Orbitaeiterungen.

Zusammenfassung.

In der vorliegenden Arbeit wurde eingangs die Beschaffenheit des Prontosils und sein Wirkungsmechanismus — beobachtet an Tierversuchen von Prof. Domagk — dargelegt.

Im zweiten Abschnitt wurden die klinischen Erfahrungen mit den Prontosilpräparaten in den verschiedenen medizinischen Disziplinen behandelt.

Der dritte Abschnitt befaßt sich mit der Resorption des Prontosils, Schicksal im Organismus und Ausscheidung, allgemeine Nebenwirkungen und Dosierung des Mittels.

Im vierten Abschnitt werden die klinischen Erfahrungen mehrerer Autoren mit Prontosil in der Augenheilkunde besprochen.

Im fünften Abschnitt werden 19 Fälle, davon 4 Ulcera corneae simplicia, 9 Ulcera serpentia, 1 Ulcus bei Lupus, 2 Trachome, 2 Panophthalmien, 1 Keratitis besprochen, die mit Prontosil behandelt wurden. Zusammenfassend wird in diesem Abschnitte zum Schluß auf die Applikation des Prontosils bei den verschiedenen Augenkrankheiten eingegangen.

Zum Schluß möchte ich Herrn Prof. Dr. K. Vogelsang zu Berlin für die freundliche Ueberlassung des Themas sowie für die stets bereitwillige Unterstützung bei der Bearbeitung desselben meinen Dank aussprechen.

Schrifttum.

1. Ahringsmann, H.: M. M. W. 1937, Nr. 45.
2. Bailey, John H. and Edward Saskin: Treatment of severe corneal ulcer with sulfanilamide. (Behandlung schwerer Hornhautgeschwüre mit Sulfanilamid.) Arch. of Ophthalm. 22 (1939).
3. Bellows, John G. and Hermann Chinn: The distribution of sulfanilamide in the eye. (Der Nachweis der Sulfanilamide im Auge.) (Dep. of Ophth. a Physiol. Chem., Northwestern Univ. Med. School, Chicago.) J. amer. med. Assoc. 112 (1939).
4. Bilger, Izzet: Die Heilwirkung des Prontosils bei Augenerkrankungen. Türk. oftalm. Gaz. 3, 160—168 u. franz. Zusammenfassung 201 (1939) (Türkisch).
5. Bockhorn, K.: Wiener med. Wochenschriften 1939, Nr. 21, Referat.
6. Bosse, P. und G. Bosse: Fortschr. Ther. 1939, H. 4.
7. Brav, A.: Behandlung recidivierender trachomatöser Hornhautgeschwüre mit Pront. sol. Amer. J. Ophthalm. III. s. 22 (1939).
8. Bürgers: Münchner Mediz. Wochenschrift 1939, Nr. 43.
9. Dik, J. H. R.: Mitteilung über die Verwendung von Prontosil und Uliron in d. Augenheilkunde. (Kon. Wilhelmina Gasth. v. Ooglijders, Bandoeng.) Geneesk. Tijdschr. Nederl.-Indië 1938 (Holländisch).
10. Domagk: Zeitschr. für klinische Medizin, Bd. 132, 6. Heft.
11. Fiebiger, W.: Dresden, Referat nach Fortschr. Ther. 1937, H. 9.
12. Franke, H.: Münch. med. Wochenschrift 1939, Nr. 13.
13. Glover, L. Pellmann: Some uses of sulfanilamide in ophthalmology. (Einige Anwendungen des Sulfanilamids in der Augenheilkunde.) Amer. J. Ophthalm. III. s. 22 (1939).
14. Guyton, Jack S.: The use of sulfanilamide compounds in ophthalmology. (Der Gebrauch der Sulfanilamidverbindungen in der Augenheilkunde.) (Wilmer Ophth. Inst. Johns Hopkins Univ. a. Hosp. Baltimore.) Amer. J. Ophthalm. III. s. 22 (1939).
15. Hatshek, G.: Experiences with different sulfanilamide preparations in the treatment of trachoma. (Erfahrungen mit verschiedenen Sulfanilamidpräparaten bei der Behandlung des Trachoms.) Acta ophthalm. orient. (Jerus.) 1 (1939).
16. Hirschfelder, Max: Treatment of trachoma with sulfanilamide. A prelimmary report. (Trachombehandlung mit Sulfanilamid.) Trachoma Clin. of Southern Illinois, Harrisburg.) Amer. J. Ophthalm. III. s. 22 (1939).
17. Jaeger, K. H.: Privat-Klinik Dr. Bosse in Wittenberg: Ueber örtliche Prontosil-Anwendung. Dtsch. med. Wschr. 1936, Nr. 45.

18. Jauerneck, A. und W. Gueffroy, Städt. Krankenhaus Berlin-Neukölln: Prontosil-Nachweis im Liquor. Klin. Wschr. 1937, Nr. 44.

19. Kirk, R., A. R. Mc. Kelvie and Hussein Ahmed Hussein: Sulphanilamide in the treatment of trachoma (Prontosil in der Trachombehandlung). (Sudan Med. Serv., Khartoum.) Lancet 1938 II.

20. Klein, E.: Univ.-Kinderklin. Breslau (Referat nach Med. Klin. 1936, Nr. 28.)

21. Lian, Sie Boen: Protosiltherapie bei Trachom. (Oogheelk. Afd., Geneesk. Hoogesch., Batavia.) Geneesk. Tijdschr. Nederl.-Indië 1938 (Holländisch).

22. Lint, van, et Alaerts: Cataracte après sulfamides dans un cas d'iridocyclite. (Katarakt nach Sulfonamiden bei einem Kranken mit Iridocyclites.) Bull. Soc. belge Ophthalm. Nr. 78 (1939).

23. Löhlein, W.: Ueber sinngemäßes örtliches und zeitliches Zusammenwirken der Allgemeinbehandlung und der lokalen Behandlung in der Augenheilkunde. (Klin. Monatsblätter für Augenheilkunde.) Mai 1940.

24. Meissner, W.: Referat nach Med. Klinik 1937, Nr. 3.

25. Meoni, Maria: La chemioterapica sulfamidica nelle affezioni oculari. (Ueber die chemotherapeutische Behandlung von Augenerkrankungen mit Sulfamiden.) (Clin. Oculist. Univ. Pisa.) Arch. Ottalm. 46 (1939).

26. Meyer, G. u. zur Hörste: Klinische Wochenschrift 1936, Nr. 44.

27. Michels, Meriil W.: Sulfanilamide in the treatment of gonorrheal ophthalmia in children. (Prontosil in der Behandlung der Gonoblennorrhoe der Kinder.) (Dep. of Ophthalm. a. Otolaryngol., childr. hosp. of Michigan, Detroit.) J. Pediatr. 13 (1938).

28. Müller, E. W.: Med. Klinik 1939, Nr. 18.

29. Paton, R. Townley.: Subconjunktival injections of neoprontosil in the treatment of ocular infections. (Subconjunktivale Injektionen von Neonprontosil bei der Behandlung von Augeninfektionen.) Clin. of the Manhattan Eye, Ear and Throat Hosp., New York. Arch. of Ophthalm. 22 (1939).

30. Pernice, W.: Referat nach kinderärztl. Prax. 1936, H. 7.

31. Pinkhof, J.: The content of sulfanilamidopyridine (M. & B. 693) in the ocular fluids of ratbits after administration of the drug. (Der Gehalt an Sulphanilamido-Pyridin in den Augenflüssigkeiten von Kaninchen, die mit diesem Stoff gefüttert wurden.) Ophthalmologica (Basel) 97 (1939).

32. Roggenkämper: Hornhautulcus und Prontosil. Klin. Monatsbl. f. Augenheilkunde, 1939. Bd. 103.

33. Rosenthal, Charles M.: Changes in angioscotomas associated with the administration of sulfanilamide. (Aenderung der physiologischen Gefäßskotome durch Sulfanilamid.) (Dep. of. Ophth. Long Island Coll. Hosp. Brooklyn.) Arch. of Ophthalm. 22 (1939).

34. Shimkin, N. J.: The treatment of trachoma with sulfanilamide. (Die Behandlung des Trachoms mit Sulfanilamid.) Acta ophthalm. orient. (Jerus.) 1 (1939).

35. Szinegh, Béla: Die Anwendung von P-Aminobenzolsulfamid bei den Augenkrankheiten. Orv. Hetil. 1938 (Ungarisch).

36. Tomai, Bruno: Das pH der Tränen und des Kammerwassers nach Gebrauch der sulfamiden Präparate. Clin. Oculist. Univ. Pisa. Arch. Ottalm. 46 (1939).

37. Tonndorf: Med. Klinik 1936, Erysipelheilungen durch Prontosil.

38. Venco, Luigi: Ricerche sulla attività chemioterapica della para-aminofenilsulfamide nelle infezioni microbiche sperimentali dell'occhio. (Untersuchungen über die chemotherapeutische Activität des Para-aminophenylsulfamid bei den experimentellen Infektionen des Auges.) (Clin. Oculist. Univ. Pavia.) Ann. Ottalm. 67 (1939).

39. Victoria, Virgilio A.: Die Behandlung des komplizierten Trachoms. (Vorl. Mitt.) (Dep. Nac. de Hig. Tucuman.) Semana med. 1938 II. (Spanisch.)

40. Wallischek, C.: Referat nach Zbl. Gyn. 1937, Nr. 50.

Lebenslauf.

Verfasser dieser Arbeit, Viktor Hornof, gottgläubig, Sohn des 1916 im Lazarett in Wien verstorbenen Schlossermeisters Franz Hornof, wurde am 27. 7. 1914 in Wolfsberg in Kärnten geboren. Von 1920 bis 1925 besuchte ich die 5-klassige Volksschule in Wolfsberg, von 1925 bis 1928 die 3-klassige Bürgerschule ebendort, von 1928 bis 1933 die 5-klassige Bundeslehrerbildungsanstalt in Klagenfurt. Am 7. Juni 1933 legte ich dort die Reifeprüfung ab. Im Sommer 1933 gehörte ich 3 Monate dem freiwilligen Arbeitsdienst in Kärnten an. Im Winter 1933/34 war ich insgesamt 3 Monate als Aushilfslehrer in Kärnten tätig. Am 28. Juli 1934 mußte ich wegen Teilnahme an der nationalsozialistischen Juli-Erhebung in der Ostmark aus meiner Heimat nach Jugoslawien flüchten, wo ich 4 Monate im Flüchtlingslager Bjelovar verbrachte. Am 10. Dezember 1934 kam ich auf dem Seewege ins Deutsche Reich, wo ich bis zum 3. 2. 1935 bei der „Oesterreichischen Legion" aktiv diente. Danach studierte ich zuerst in Greifswald Medizin, wo ich am 3. März 1938 das Physikum ablegte, anschließend in Berlin, wo ich am 27. Mai 1940 das Medizinische Staatsexamen bestand und mit gleichem Datum die Bestallung als Arzt erhielt. Im Sommer 1939 rückte ich zur Wehrmacht ein. In der Zwischenzeit war ich bis zur Beendigung des Studiums von der Wehrmacht beurlaubt.